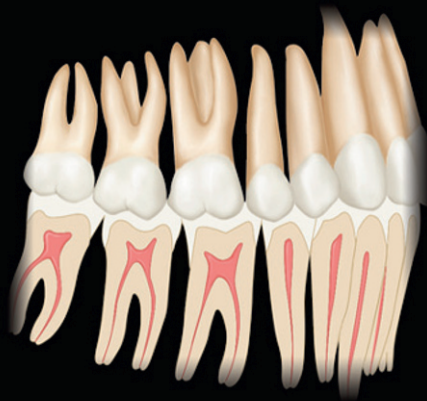



# Mémo-fiches d'anatomie dentaire

Stanley J. Nelson, Major M. Ash  
*Édition française coordonnée par F. Tilotta*



# Mémo-fiches d'anatomie dentaire

**STANLEY J. NELSON, DDS, MS**

Professor, School of Dental Medicine,  
University of Nevada,  
Las Vegas, Nevada,  
États-Unis d'Amérique.

**MAJOR M. ASH, JR., BS, DDS, MS, MD<sup>†</sup>**

Professor and Research Scientist, Emeritus,  
The University of Michigan,  
Ann Arbor, Michigan,  
États-Unis d'Amérique.

*Coordination scientifique, adaptation et préface de l'édition française*

**Françoise Tilotta**

Maître de conférences des universités,  
Praticien hospitalier,  
UFR d'odontologie de l'Université Paris Descartes,  
Paris, France.



**ELSEVIER  
MASSON**

**Stanley J. Nelson, DDS, MS, Professor, School of Dental Medicine, University of Nevada, Las Vegas, Nevada, États-Unis d'Amérique.**

**Major M. Ash, Jr., BS, DDS, MS, MD<sup>†</sup>, Marcus L. Ward Professor and Research Scientist, Emeritus, The University of Michigan, Ann Arbor, Michigan, États-Unis d'Amérique.**

Coordination scientifique de l'édition française et adaptation par **Françoise Tilotta**, maître de conférences des universités, praticien hospitalier, UFR d'odontologie de l'Université Paris-Descartes, Paris, France.

L'édition originale, *Wheeler's Dental anatomy, Physiology, and Occlusion*, (ISBN : 978-1-4160-6209-7), a été publiée par Saunders, une filiale d'Elsevier Inc.

*Vice President and Publishing Director* : Linda Duncan

*Senior Editor* : John J. Dolan

*Developmental Editor* : Brian S. Loehr

*Publishing Services Manager* : Catherine Jackson

*Senior Project Manager* : David Stein

*Design Direction* : Amy Buxton

Édition française : *Mémo-fiches d'anatomie dentaire*

*Responsable éditoriale* : Sonia Koszul

*Éditeurs* : Gregg Colin, Chloé Locatelli

*Chef de projet* : Nathalie Tran

*Conception graphique* : Véronique Lentaigne

---

L'éditeur ne pourra être tenu pour responsable de tout incident ou accident, tant aux personnes qu'aux biens, qui pourrait résulter soit de sa négligence, soit de l'utilisation de tous produits, méthodes, instructions ou idées décrits dans la publication. En raison de l'évolution rapide de la science médicale, l'éditeur recommande qu'une vérification extérieure intervienne pour les diagnostics et la posologie.

Tous droits de traduction, d'adaptation et de reproduction par tous procédés réservés pour tous pays. En application de la loi du 1<sup>er</sup> juillet 1992, il est interdit de reproduire, même partiellement, la présente publication sans l'autorisation de l'éditeur ou du Centre français d'exploitation du droit de copie (20, rue des Grands-Augustins, 75006 Paris).

*All rights reserved. No part of this publication may be translated, reproduced, stored in a retrieval system or transmitted in any form or by any other electronic means, mechanical, photocopying, recording or otherwise, without prior permission of the publisher.*

---

© 2010 by Saunders, an imprint of Elsevier Inc.

© 2012 Elsevier Masson SAS. Tous droits réservés pour la traduction française

ISBN : 978-2-294-71527-3

Elsevier Masson SAS, 62, rue Camille-Desmoulins, 92442 Issy-les-Moulineaux cedex

[www.elsevier-masson.fr](http://www.elsevier-masson.fr)

# Remerciements

Les dessins de cet ouvrage sont issus du *Wheeler's Dental Anatomy, Physiology, and Occlusion* par Stanley J. Nelson et Major M. Ash<sup>†</sup>, Saunders Elsevier, 2010, 9<sup>e</sup> édition, reproduits avec l'aimable autorisation d'Elsevier, Inc.

Nous remercions aussi Elsevier Inc. pour la reproduction de : 9 illustrations provenant du *Netter's Head and Neck Anatomy for Dentistry*, par Neil S. Norton et Frank H. Netter, Saunders Elsevier, 2007 ; 4 illustrations provenant du *Anatomy of the Head and Neck* par Margaret J. Fehrenbach et Susan W. Herring, 2007, Saunders Elsevier, 3<sup>e</sup> édition ; 2 illustrations provenant du *Gray's Anatomy for Students*, par Richard L. Drake, A. Wayne Vogl et Adam W. M. Mitchell, Churchill Livingstone Elsevier, 2010, 2<sup>e</sup> édition.

Les figures pages 2, 3, 4, 5, 130 et 131 ont été redessinées par Carole Fumat.

# Avant-propos à l'édition française

La connaissance de l'anatomie et plus particulièrement de l'anatomie dentaire constitue un des principaux fondements de la formation du futur chirurgien–dentiste. Il nous est donc apparu nécessaire de concevoir un outil permettant à l'étudiant en odontologie de s'approprier son apprentissage en anatomie dentaire, puis de faire lui-même le point sur ses connaissances.

Cet ouvrage présente ainsi plusieurs objectifs :

- faire prendre conscience à l'étudiant que la connaissance de l'anatomie de chaque dent est essentielle afin d'aborder sereinement la prévention et la thérapeutique,
- lui permettre d'acquérir le vocabulaire relatif à l'anatomie et la morphologie dentaire, et enfin,
- lui fournir un outil pour qu'il puisse évaluer ses acquisitions.

Cet ouvrage se présente en plusieurs parties de manière à appréhender les caractéristiques anatomiques de chaque classe de dents, mais aussi à replacer la dent dans son environnement anatomique. Il accorde également une place importante à la terminologie et à la nomenclature qui seront les fondements de la communication entre le chirurgien–dentiste et le prothésiste.

Cet ouvrage est conçu de manière synthétique et ludique, sous forme de fiches pour répondre aux attentes de l'étudiant en odontologie. Il s'adresse donc principalement à l'étudiant curieux de tester ses connaissances, mais nous espérons qu'il sera également utile au praticien, à l'assistante dentaire et au prothésiste qui chercheraient à renforcer ces fondements.

Dr. Françoise Tilotta  
Coordinatrice scientifique de l'édition française ;  
Maître de conférences, praticien hospitalier, Paris, France.

# Glossaire

## **Apex**

Extrémité de la racine.

## **Arête cuspidienne**

En géométrie, une arête est une droite délimitant deux demi-plans. En anatomie dentaire, une crête cuspidienne est formée de deux arêtes cuspidiennes.

## **Bord incisif**

Portion occlusale des incisives maxillaires et mandibulaires, impliquée dans l'incision.

## **Canal pulpaire**

Portion de la cavité pulpaire située au sein de la racine.

- *Principal*. Le canal principal fait suite à la chambre pulpaire et s'étend jusqu'au foramen apical.
- *Secondaire*. Un canal secondaire est une ramification du canal principal se dirigeant vers le ligament alvéolo-dentaire, situé dans la région apicale.
- *Latéral*. Un canal latéral est une ramification du canal principal se dirigeant vers le ligament alvéolo-dentaire, situé dans la région coronaire.
- *Accessoire*. Un canal accessoire est une ramification d'un canal secondaire se dirigeant vers le ligament alvéolo-dentaire.

## **Canine permanente**

Dent située sur l'arcade entre l'incisive latérale et la première prémolaire. Il n'existe qu'une canine par hémi-arcade. Ces canines sont des dents monocuspidées qui font leur éruption entre 9 et 12 ans.

## **Canine temporaire**

Dent située sur l'arcade entre l'incisive latérale et la première molaire temporaire. Il n'existe qu'une canine par hémi-arcade. Ces canines sont des dents monocuspidées qui font leur éruption entre 16 et 20 mois.

## **Cavité pulpaire**

Cavité interne de la dent. Elle contient la pulpe. Elle est constituée de la chambre pulpaire (dans la partie coronaire) et du canal pulpaire (dans la partie radiculaire).

## **Cément**

Tissu conjonctif minéralisé qui recouvre la surface externe de la racine.

**Chambre pulpaire**

Portion de la cavité pulpaire située au sein de la couronne.

**Cingulum**

Tubercule présent sur la face linguale des incisives et canines.

**Collet**

Ligne qui constitue la limite entre la couronne et la racine. Il correspond à la jonction amélo-cémentaire.

**Corne pulpaire**

Les cornes pulpaires sont des extensions de la chambre pulpaire en direction occlusale. Le nombre de cornes pulpaires est variable en fonction des dents. Pour les dents cuspidées, les cornes pulpaires se situent généralement en regard des pointes cuspidiennes.

**Couronne**

Partie de la dent recouverte d'émail. Elle est séparée de la racine par le collet.

**Crête cuspidienne**

Éminence allongée, passant par une pointe cuspidienne. Une crête cuspidienne est formée de deux arêtes. Sa direction peut être vestibulo-linguale ou mésio-distale.

**Crête marginale**

Éminence allongée qui délimite en mésial et distal la face occlusale des prémolaires et molaires, ou la face linguale des incisives et canines. Elle est constituée d'un pan mésial et d'un pan distal séparés par une arête marginale.

**Crête oblique**

Crête qui résulte de l'alignement des arêtes internes des cuspidés mésio-linguale et disto-vestibulaire des molaires maxillaires. Elle est fréquemment appelée « pont d'émail ».

**Cuspide**

Convexité de forme et de volume variables, présente sur la face occlusale d'une dent.

**Dentine**

Tissu minéralisé formé à partir d'une matrice extracellulaire déposée par les odontoblastes. La dentine est recouverte d'émail au niveau coronaire et de ciment au niveau radiculaire.

**Émail**

Structure minéralisée d'origine épithéliale qui recouvre la couronne dentaire.

**Embrasure inter-radulaire**

Espace compris entre les racines.

**Faces dentaires**

- *Mésiale*. Face qui est la plus proche du point inter-incisif.
- *Distale*. Face qui est la plus éloignée du point inter-incisif.
- *Vestibulaire*. Face qui est tournée vers le vestibule.
- *Linguale/palatine*. Face qui est tournée vers l'intérieur de la cavité orale.
- *Occlusale*. Face qui est tournée vers l'arcade opposée.
- *Proximale*. Les faces proximales désignent les faces mésiale et distale.

**Foramen apical**

Orifice par lequel le pédicule vasculo-nerveux pénètre dans la racine.

**Fosse**

Dépression qui résulte :

- soit de la convergence d'un sillon central et d'un sillon périphérique ; on parle alors de fosse centrale ;
- soit de la convergence d'un sillon central et d'une crête marginale ; on parle alors de fosse marginale.

**Fossette**

Dépression située sur une face autre que la face occlusale, à l'extrémité d'un sillon principal.

**Furcation**

Zone de séparation des racines d'une dent pluriradiculée. Il s'agit d'une bifurcation en présence de deux racines, ou d'une trifurcation en présence de trois racines.

**Incisives permanentes**

Dents situées sur la partie antérieure de l'arcade. Elles sont au nombre de deux par hémio-arcade et font leur éruption entre 6 et 9 ans. Elles sont généralement mono-radiculées et présentent un bord incisif permettant des fonctions de préhension et de section.

**Incisives temporaires**

Dents situées sur la partie antérieure de l'arcade. Elles sont au nombre de deux par hémio-arcade et font leur éruption entre 6 et 8 mois. Leur morphologie présente de nombreuses similitudes avec celle des incisives permanentes qui les remplacent.

**Jonction amélo-cémentaire**

Ligne sinueuse représentant la rencontre de l'émail recouvrant la couronne et du cément recouvrant la racine. Elle correspond au collet anatomique.



**Ligament alvéolo-dentaire**

Structure conjonctive et fibreuse située entre la surface radiculaire et l'os alvéolaire.

**Ligne du plus grand contour**

Ligne sinueuse formée par l'ensemble des points les plus saillants de la couronne par rapport au grand axe de la dent. Cette ligne délimite les portions cervicale et occlusale de la couronne.

**Molaires permanentes**

Dents situées sur l'arcade en distal des prémolaires. Elles sont au nombre de trois par héli-arcade et font leur éruption entre 6 et 18 ans. Une molaire possède au moins trois cuspidés, dont toujours au moins deux cuspidés vestibulaires.

**Molaires temporaires**

Dents situées sur l'arcade en distal des canines temporaires. Elles sont au nombre de deux par héli-arcade et font leur éruption entre 1 an et 2 ans {1/2}. Elles sont remplacées par les prémolaires.

**Occlusion**

Engrènement des dents lors de l'intercuspidie maximale.

**Orifice canalaire**

Les orifices canalaires se situent sur le plancher pulpaire, à la jonction entre la chambre pulpaire et les canaux.

**Os alvéolaire**

Partie de l'os maxillaire ou mandibulaire dans laquelle sont ancrées les dents.

**Parodonte**

Ensemble des tissus qui environnent et soutiennent la dent. Il comporte l'os alvéolaire, la gencive, le ligament alvéolo-dentaire et le cément.

**Pente cuspidienne**

Inclinaison d'un versant cuspidien par rapport au plan d'occlusion.

**Pente occlusale**

Angle formé par le plan d'occlusion et la droite passant par les pointes cuspidiennes vestibulaire et linguale d'une dent pluricuspidée.

**Plafond pulpaire**

Paroi occlusale de la chambre pulpaire.

**Plan**

- *Axial*. Plan horizontal, perpendiculaire au plan sagittal médian qui sépare le corps en une partie supérieure (ou crâniale) et une partie inférieure (ou caudale).

- *Frontal (ou coronal)*. Plan vertical, perpendiculaire au plan sagittal médian qui sépare le corps en une partie antérieure (ou ventrale) et une partie postérieure (ou dorsale).
- *Sagittal ou para-sagittal*. Plan parallèle au plan sagittal médian.
- *Sagittal médian*. Plan vertical qui sépare la moitié droite de la moitié gauche du corps.

### **Plancher pulpaire**

Paroi apicale de la chambre pulpaire.

### **Point de contact**

Convexité située sur les faces coronaires mésiale et distale, permettant le contact entre deux dents adjacentes.

### **Pointe cuspidienne**

Sommet d'une cuspidie.

### **Pont d'émail**

Voir « Crête oblique ».

### **Prémolaires**

Dents permanentes situées sur l'arcade entre la canine et la première molaire. Elles remplacent les molaires temporaires. Elles sont au nombre de deux par héli-arcade et font leur éruption entre 10 et 12 ans. Une prémolaire possède au moins deux cuspides, dont toujours une seule cuspidie vestibulaire.

### **Pulpe**

Tissu conjonctif lâche innervé et vascularisé, qui se situe dans la cavité pulpaire. La pulpe a des fonctions de réparation, de nutrition et des fonctions sensitives.

### **Racine**

Partie de la dent recouverte de cément. Elle est séparée de la couronne par le collet.

### **Sillon**

Dépression allongée située à la surface d'une dent. On distingue deux types de sillons :

- les sillons principaux ou intercuspidiens sont situés sur la face occlusale et séparent les cuspides. Ils sont dits centraux s'ils sont à direction mésio-distale et périphériques s'ils sont à direction vestibulo-linguale ;
- les sillons accessoires ou secondaires naissent des sillons principaux et viennent s'estomper sur les pans cuspidiens. Ils peuvent également traverser une crête marginale.

**Table occlusale**

La table occlusale est la partie interne de la face occlusale. Elle est délimitée par la ligne continue formée par les crêtes cuspidiennes et les arêtes des crêtes marginales.

**Tronc radicaire**

Sur les dents pluriradiculées, le tronc radicaire est la région comprise entre le collet anatomique et la furcation radicaire.

**Tubercule**

Un tubercule est une convexité de forme et de volume variables, présente sur une face dentaire autre que la face occlusale. Exemple : cingulum, tubercule de Carabelli.

# Table des matières

## Généralités

---

Nomenclature anatomique – Dents temporaires	2
Nomenclature internationale (FDI*) – Dents temporaires	3
Nomenclature anatomique – Dents permanentes	4
Nomenclature internationale (FDI) – Dents permanentes	5
Nomenclature des faces dentaires	6
Constitution d'une dent monoradiculée	7
Constitution d'une dent pluriradiculée	8
Division topographique des faces coronaires et radulaire	9
Coupe vestibulo-linguale d'une prémolaire	10

## Morphologie dent par dent

---

Incisive centrale maxillaire droite	14
Incisive latérale maxillaire droite	16
Canine maxillaire droite	18
Première prémolaire maxillaire droite	20
Deuxième prémolaire maxillaire droite	22
Première molaire maxillaire droite	24
Deuxième molaire maxillaire droite	26
Troisième molaire maxillaire droite	28
Incisive centrale mandibulaire droite	30
Incisive latérale mandibulaire droite	32
Canine mandibulaire droite	34
Première prémolaire mandibulaire droite	36
Deuxième prémolaire mandibulaire droite	38
Première molaire mandibulaire droite	40
Deuxième molaire mandibulaire droite	42
Troisième molaire mandibulaire droite	44
Incisive centrale maxillaire gauche	46
Incisive latérale maxillaire gauche	48
Canine maxillaire gauche	50

Première prémolaire maxillaire gauche	52
Deuxième prémolaire maxillaire gauche	54
Première molaire maxillaire gauche	56
Deuxième molaire maxillaire gauche	58
Troisième molaire maxillaire gauche	60
Incisive centrale mandibulaire gauche	62
Incisive latérale mandibulaire gauche	64
Canine mandibulaire gauche	66
Première prémolaire mandibulaire gauche	68
Deuxième prémolaire mandibulaire gauche	70
Première molaire mandibulaire gauche	72
Deuxième molaire mandibulaire gauche	74
Troisième molaire mandibulaire gauche	76
Incisive centrale maxillaire droite (11) – Vues linguale et occlusale	78
Incisive centrale mandibulaire droite (41) – Vues linguale et occlusale	80
Canine maxillaire droite (13) – Vues linguale et occlusale	82
Canine mandibulaire droite (43) – Vues linguale et occlusale	84
Première prémolaire maxillaire droite (14) – Vues mésiale et occlusale	86
Première prémolaire mandibulaire droite (44) – Vues mésiale et occlusale	88
Première molaire maxillaire droite (16) – Vue occlusale	90
Première molaire maxillaire droite (16) – Vue occlusale	92
Première molaire maxillaire droite (16) – Vue vestibulaire	94
Première molaire maxillaire droite (16) – Vue linguale	96
Première molaire maxillaire droite (16) – Vue mésiale	98
Première molaire maxillaire droite (16) – Vue distale	100
Première molaire mandibulaire droite (46) – Vue occlusale	102
Première molaire mandibulaire droite (46) – Vue occlusale	104
Première molaire mandibulaire droite (46) – Vue vestibulaire	106
Première molaire mandibulaire droite (46) – Vue linguale	108
Première molaire mandibulaire droite (46) – Vue mésiale	110
Première molaire mandibulaire droite (46) – Vue distale	112

## Environnement anatomique

---

Cavité Orale	116
Odonte – Coupe verticale	118
Parodontie	120

## Ostéologie

---

Massif crânio-facial – Vue faciale	124
Massif crânio-facial – Vue latérale	126
Massif crânio-facial – Vue basale	128
Os maxillaire	130
Mandibule – Vue supéro-latérale	132
Mandibule – Vue postéro-médiale	134
Rapport des dents avec le sinus maxillaire et le pédicule alvéolaire inférieur	136

## Muscles

---

Muscles peauciers	140
Muscles supra- et infra-hyoïdiens	142
Muscles masticateurs : muscles masséter et temporal	144
Muscles masticateurs : muscles ptérygoidiens médial et latéral	146

## Vascularisation

---

L'artère carotide externe et ses branches	150
Veines de la tête et du cou	152

## Innervation

---

Nerf mandibulaire	156
Nerf maxillaire	158

## Articulation temporo-mandibulaire

---

Articulation temporo-mandibulaire – Coupe sagittale	162
---	-----

## Glandes salivaires

---

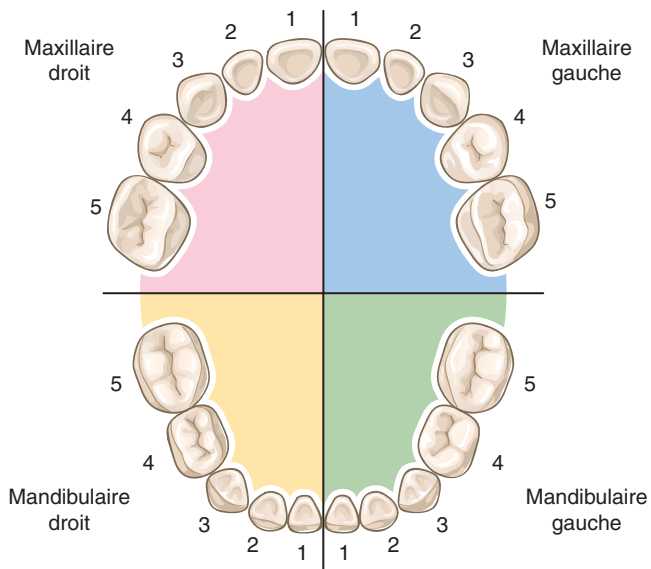
Glandes salivaires	166
--------------------	-----

This page intentionally left blank

# GÉNÉRALITÉS

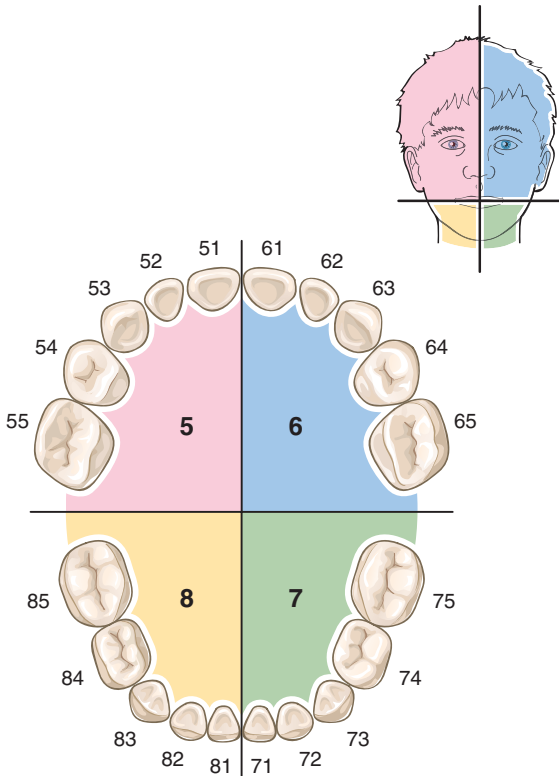


## Nomenclature anatomique – Dents temporaires



1. Incisive centrale.
2. Incisive latérale.
3. Canine.
4. Première molaire.
5. Deuxième molaire.

## Nomenclature internationale (FDI\*) – Dents temporaires



Quadrant 5 : maxillaire droit.

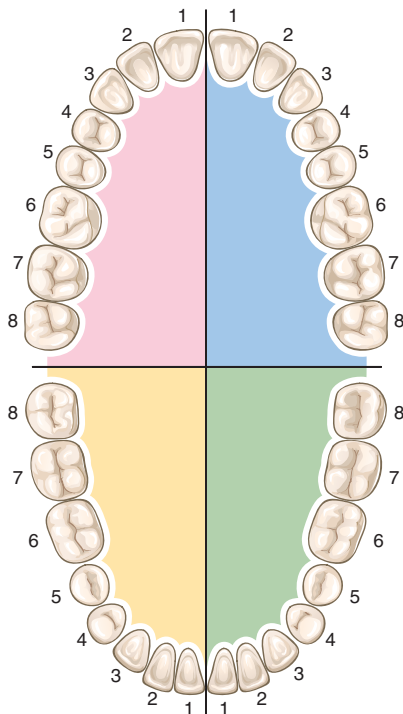
Quadrant 6 : maxillaire gauche.

Quadrant 7 : mandibulaire gauche.

Quadrant 8 : mandibulaire droit.

\* Fédération dentaire internationale.

## Nomenclature anatomique – Dents permanentes



1. Incisive centrale.

2. Incisive latérale.

3. Canine.

4. Première prémolaire.

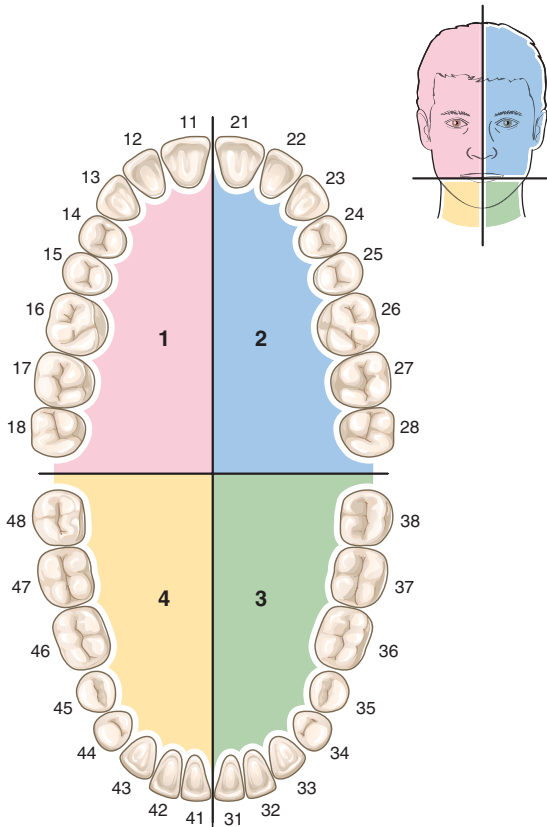
5. Deuxième prémolaire.

6. Première molaire.

7. Deuxième molaire.

8. Troisième molaire.

## Nomenclature internationale (FDI) – Dents permanentes



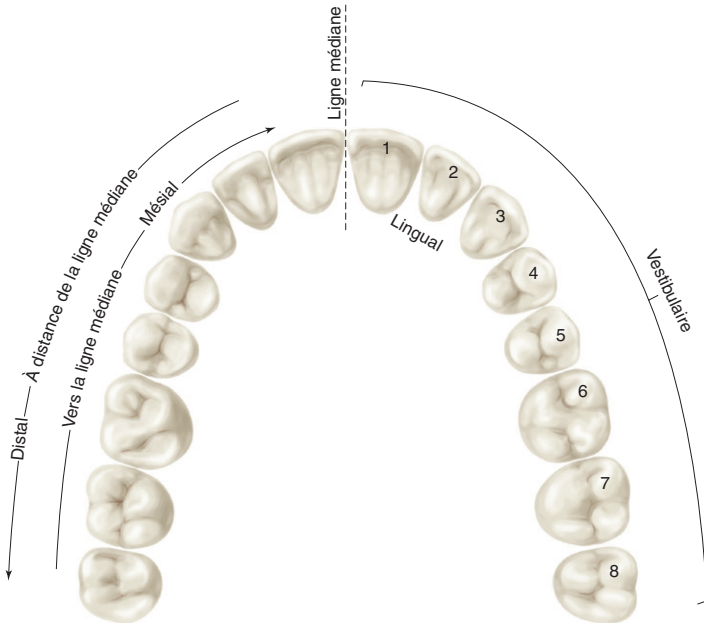
Quadrant 1 : maxillaire droit.

Quadrant 2 : maxillaire gauche.

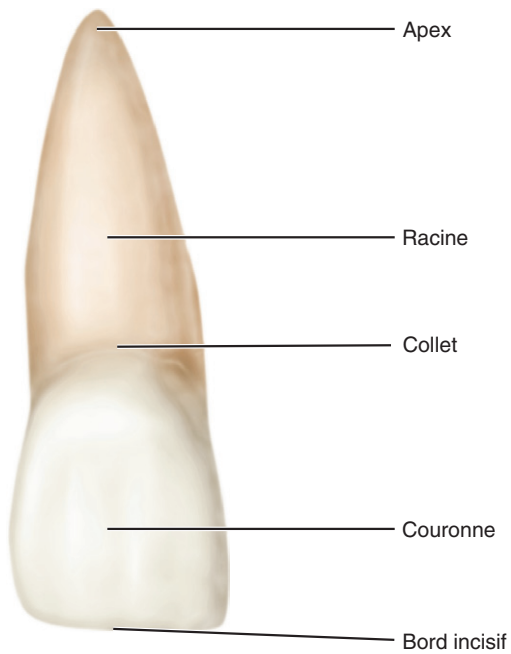
Quadrant 3 : mandibulaire gauche.

Quadrant 4 : mandibulaire droit.

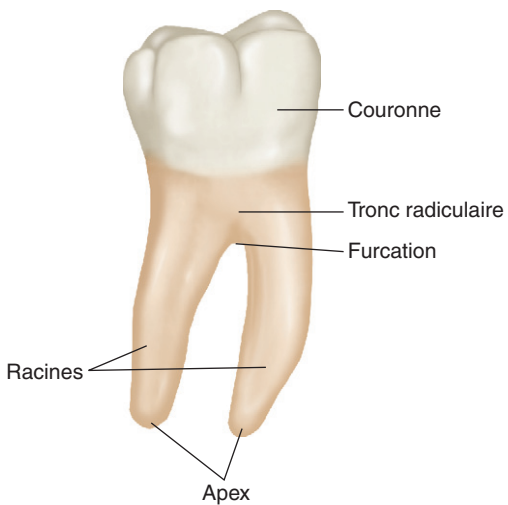
## Nomenclature des faces dentaires



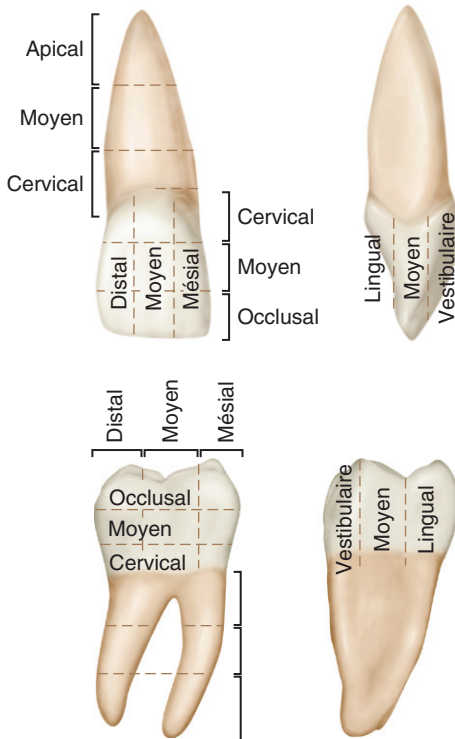
## Constitution d'une dent monoradiculée



## Constitution d'une dent pluriradiculée

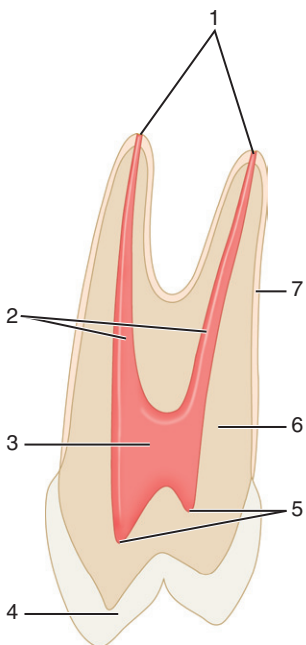


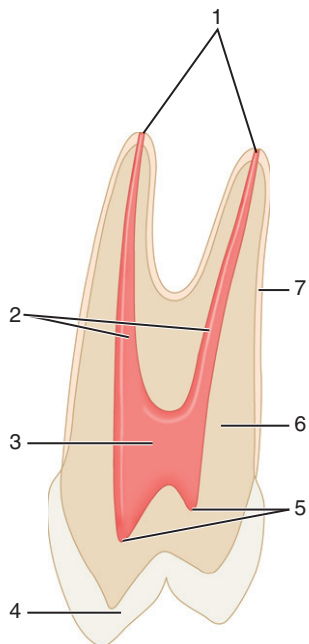
## Division topographique des faces coronaires et radiculaires





## Coupe vestibulo-linguale d'une prémolaire





1. Foramen apical.
2. Pulpe radulaire ou canaux.
3. Chambre pulpaire.
4. Émail.
5. Cornes pulpaire.
6. Dentine.
7. Cément.

This page intentionally left blank

# MORPHOLOGIE DENT PAR DENT

*Mémo-fiches d'anatomie dentaire*

© 2012, Elsevier Masson SAS. Tous droits réservés

## Incisive centrale maxillaire droite



Vue vestibulaire



Vue linguale



Vue occlusale



Vue mésiale



Vue distale

**Universelle : 8****Internationale (FDI) : 11****Palmer : 1**

## CARACTÉRISTIQUES

## INCISIVE CENTRALE

**Caractéristiques générales**

Nombre de racine(s)

1

**Vue vestibulaire**

Points de contact

– Mésial

Tiers occlusal

– Distal

Jonction tiers occlusal–tiers moyen

Angles

– Mésial

Marqué

– Distal

Légèrement arrondi

Diamètre mésio-distal

Relativement large

**Vue linguale**

Crêtes marginales

Peu marquées

Cingulum

Assez peu marqué

Fosse linguale

Peu profonde

**Vue occlusale**

Forme

Triangulaire

Contour vestibulaire

Légèrement convexe

**Mensurations**

Hauteur de la couronne

10,5 mm

Hauteur de la racine

13 mm

Diamètre de la couronne

– Mésio-distal coronaire

8,5 mm

– Mésio-distal cervical

7 mm

– Vestibulo-lingual coronaire

7 mm

– Vestibulo-lingual cervical

6 mm

**Cavité pulpaire**

Canal(ux) principal(aux)

1

Corne(s) pulpaire(s)

3 (vue vestibulaire)

**Chronologie**

Début de calcification de la couronne

3–4 mois

Couronne achevée

4–5 ans

Éruption

7–8 ans

Racine achevée

10 ans

## Incisive latérale maxillaire droite



Vue vestibulaire



Vue linguale



D M

Vue occlusale



Vue mésiale



Vue distale

**Universelle : 7****Internationale (FDI) : 12****Palmer : 2<sub>1</sub>**

## CARACTÉRISTIQUES

## INCISIVE LATÉRALE

**Caractéristiques générales**

Nombre de racine(s)

1

**Vue vestibulaire**

Points de contact

– Mésial

Jonction tiers occlusal–tiers moyen

– Distal

Tiers moyen

Angles

– Mésial

Légèrement arrondi

– Distal

Bien arrondi

Diamètre méso-distal

Relativement étroit

**Vue linguale**

Crêtes marginales

Marquées

Cingulum

Marqué

Fosse linguale

Profonde

**Vue occlusale**

Forme

Ovoïde

Contour vestibulaire

Convexe

**Mensurations**

Hauteur de la couronne

9 mm

Hauteur de la racine

13 mm

Diamètre de la couronne

– Mésio-distal coronaire

6,5 mm

– Mésio-distal cervical

5 mm

– Vestibulo-lingual coronaire

6 mm

– Vestibulo-lingual cervical

5 mm

**Cavité pulpaire**

Canal(ux) principal(aux)

1 (canaux secondaires peu fréquents)

Corne(s) pulpaire(s)

3 (vue vestibulaire)

**Chronologie**

Début de calcification de la couronne

10 mois

Couronne achevée

4–5 ans

Éruption

8–9 ans

Racine achevée

11 ans



## Canine maxillaire droite



Vue vestibulaire



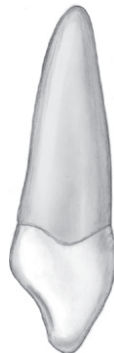Vue occlusale



Vue linguale



Vue mésiale



Vue distale

**Universelle : 6****Internationale (FDI) : 13****Palmer : 3<sup>1</sup>**

## CARACTÉRISTIQUES

## CANINE

**Caractéristiques générales**

Nombre de cuspside(s)

1

Nombre de racine(s)

1

**Vue vestibulaire**

Points de contact

– Mésial

Jonction tiers occlusal–tiers moyen

– Distal

Tiers moyen

Pointe cuspidienne

Légèrement déportée en mésial

**Vue linguale**

Crêtes marginales

Marquées, délimitent 2 fosses linguales avec le cingulum

Cingulum

Marqué et centré

Fosses linguales

Profondes

**Vue occlusale**

Forme

Convexité méso-vestibulaire

Concavité disto-vestibulaire

Contour mésial

Plus long que le contour distal

Pointe cuspidienne

Dans l'axe radiculaire ou légèrement déportée en vestibulaire

**Mensurations**

Hauteur de la couronne

10 mm

Hauteur de la racine

17 mm

Diamètre de la couronne

– Mésio-distal coronaire

7,5 mm

– Mésio-distal cervical

5,5 mm

– Vestibulo-lingual coronaire

8 mm

– Vestibulo-lingual cervical

7 mm

**Cavité pulpaire**

Canal(ux) principal(aux)

1

Corne(s) pulpaire(s)

1 en regard de la pointe cuspidienne

**Chronologie**

Début de calcification de la couronne

4–5 mois

Couronne achevée

6–7 ans

Éruption

11–12 ans

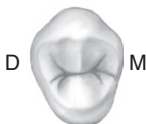Racine achevée

13–15 ans

## Première prémolaire maxillaire droite



Vue vestibulaire



D M

Vue occlusale



Vue linguale



Vue mésiale



Vue distale

**Universelle : 5****Internationale (FDI) : 14****Palmer : 4<sup>1</sup>**

CARACTÉRISTIQUES

PREMIÈRE PRÉMOLAIRE

**Caractéristiques générales**

Nombre de cuspidés

2 (1 cuspide vestibulaire et 1 cuspide linguale)

Nombre de racine(s)

Généralement 2 racines bien séparées (1 racine vestibulaire et 1 racine linguale)

**Vue vestibulaire**

Points de contact

– Mésial

Jonction tiers occlusal–tiers moyen

– Distal

Légèrement plus occlusal

Cuspide vestibulaire

Sommet légèrement déporté en distal

Crête cuspidienne mésiale plus longue

Plus large et plus haute que la cuspide linguale

Profil vestibulaire visible

Sommet légèrement déporté en mésial

**Vue linguale**

Cuspide linguale

**Vue mésiale**

Concavité corono-radiculaire

Présente

Crête marginale mésiale

Sectionnée par un sillon accessoire

Cuspide linguale

Moins haute d'environ 1 mm

Table occlusale

Déportée en direction vestibulaire

**Vue occlusale**

Forme

Pentagonale

Sillon central

Centré entre les deux pointes cuspidiennes

Sillons secondaires

Rares

**Mensurations**

Hauteur de la couronne

8,5 mm

Hauteur de la racine

14 mm

Diamètre de la couronne

– Mésio-distal coronaire

7 mm

– Mésio-distal cervical

5 mm

– Vestibulo-lingual coronaire

9 mm

– Vestibulo-lingual cervical

8 mm

**Cavité pulpaire**

Canal(aux) principal(aux)

1 dans chacune des 2 racines

Corne(s) pulpaire(s)

1 en regard de chacune des 2 pointes cuspidiennes

**Chronologie**

Début de calcification

de la couronne

1 an ½–1 an ¾

Couronne achevée

5–6 ans

Éruption

10–11 ans

Racine achevée

12–13 ans

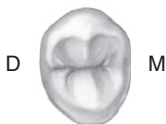## Deuxième prémolaire maxillaire droite



Vue vestibulaire



Vue linguale



D M

Vue occlusale



Vue mésiale



Vue distale

**Universelle : 4****Internationale (FDI) : 15****Palmer : 5<sub>1</sub>**

## CARACTÉRISTIQUES

## DEUXIÈME PRÉMOLAIRE

**Caractéristiques générales**

Nombre de cuspidés

2 (1 cuspide vestibulaire et 1 cuspide linguale)

Nombre de racine(s)

Généralement 1 racine ; parfois bifurcation dans la moitié apicale

**Vue vestibulaire**

Points de contact

– Mésial et distal

Jonction tiers occlusal–tiers moyen

Cuspide vestibulaire

Centrée

Crêtes cuspidiennes de même longueur

De mêmes hauteur et largeur que la cuspide linguale

Profil vestibulaire non visible

**Vue linguale**

Cuspide linguale

Centrée

**Vue mésiale**

Concavité corono-radiculaire

Absente sur la couronne ; présente sur la racine

Crête marginale mésiale

Non sectionnée par un sillon accessoire

Cuspide linguale

De même hauteur que la cuspide vestibulaire

Table occlusale

Déportée en direction vestibulaire

**Vue occlusale**

Forme

Ovoïde

Sillon central

Centré entre les deux pointes cuspidiennes

Sillons secondaires

Nombreux

**Mensurations**

Hauteur de la couronne

8,5 mm

Hauteur de la racine

14 mm

Diamètre de la couronne

– Mésio-distal coronaire

7 mm

– Mésio-distal cervical

5 mm

– Vestibulo-lingual coronaire

9 mm

– Vestibulo-lingual cervical

8 mm

**Cavité pulpaire**

Canal(aux) principal(aux)

1 ou 2

Corne(s) pulpaire(s)

1 en regard de chacune des 2 pointes cuspidiennes

**Chronologie**

Début de calcification de la couronne

2 ans–2 ans ¼

Couronne achevée

6–7 ans

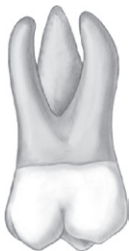Éruption

10–12 ans

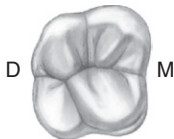Racine achevée

12–14 ans

## Première molaire maxillaire droite

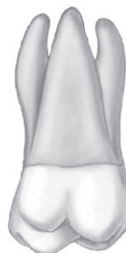

Vue vestibulaire

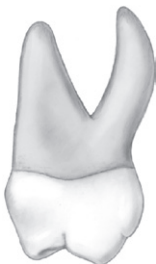

D M

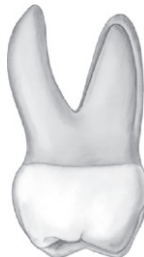Vue occlusale



Vue linguale



Vue mésiale



Vue distale

**Universelle : 3****Internationale (FDI) : 16****Palmer : 6<sup>1</sup>**

## CARACTÉRISTIQUES

## PREMIÈRE MOLAIRE

**Caractéristiques générales**

Nombre de cuspides

4 (2 cuspides vestibulaires et 2 cuspides linguales)

Nombre de racine(s)

3 racines divergentes (1 mésio-vestibulaire, 1 disto-vestibulaire, 1 linguale)

**Vue vestibulaire**

Cuspide mésio-linguale visible

Points de contact

– Mésial

Jonction tiers occlusal–tiers moyen

– Distal

Tiers moyen

Cuspides vestibulaires

De même hauteur

Diamètre mésio-distal

Le plus important de toutes les molaires maxillaires

**Vue linguale**

Face linguale

Plus large que la face vestibulaire (exception)

Cuspide disto-linguale

Occupe les 2/5<sup>es</sup> du diamètre mésio-distal**Vues proximales**

Table occlusale

Déportée en direction vestibulaire

**Vue occlusale**

Forme

Carrée à rhomboïde

Crête oblique (pont d'émail)

De disto-vestibulaire à mésio-lingual

**Mensurations**

Hauteur de la couronne

7,5 mm

Hauteur de la racine

13 mm

Diamètre de la couronne

– Mésio-distal coronaire

10 mm en vue vestibulaire ; 11 mm en vue linguale

– Mésio-distal cervical

8 mm

– Vestibulo-lingual coronaire

11 mm

– Vestibulo-lingual cervical

10 mm

**Cavité pulpaire**

Canal(ux) principal(aux)

1 dans chacune des 3 racines ; fréquemment 2<sup>e</sup> canal dans la racine mésio-vestibulaire

Corne(s) pulpaire(s)

1 en regard de chacune des 4 pointes cuspidiennes

**Chronologie**

Début de calcification de la couronne

Naissance

Couronne achevée

2 ans ½–3 ans

Éruption

6–7 ans

Racine achevée

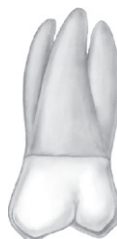9–10 ans



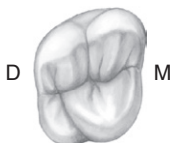
## Deuxième molaire maxillaire droite



Vue vestibulaire

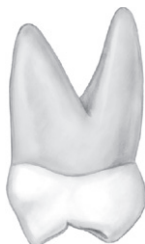

Vue linguale

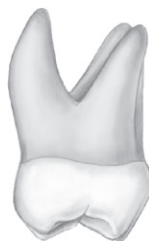

D M

Vue occlusale



Vue mésiale



Vue distale

**Universelle : 2****Internationale (FDI) : 17****Palmer : 7<sub>1</sub>**

## CARACTÉRISTIQUES

## DEUXIÈME MOLAIRE

**Caractéristiques générales**

Nombre de cuspides

Généralement 4 (2 cuspides vestibulaires et 2 cuspides linguales) ; cuspide disto-vestibulaire inconstante

Nombre de racine(s)

3 racines convergentes (1 mésio-vestibulaire, 1 disto-vestibulaire, 1 linguale)

**Vue vestibulaire**

Cuspide mésio-linguale non visible

Points de contact

– Mésial

Jonction tiers occlusal–tiers moyen

– Distal

Tiers moyen

Cuspides vestibulaires

Cuspide disto-vestibulaire légèrement moins haute

Diamètre mésio-distal

Intermédiaire entre la première et la troisième molaires

**Vue linguale**

Face linguale

Moins large que la face vestibulaire

Cuspide disto-linguale

Plus petite et moins haute par rapport à celle de la première molaire, quand elle existe

**Vues proximales**

Table occlusale

Déportée en direction vestibulaire

**Vue occlusale**

Forme

Trapézoïdale (si 4 cuspides) ; triangulaire (si 3 cuspides)

Crête oblique (pont d'émail)

De disto-vestibulaire à mésio-lingual

**Mensurations**

Hauteur de la couronne

7 mm

Hauteur de la racine

12 mm

Diamètre de la couronne

– Mésio-distal coronaire

9 mm

– Mésio-distal cervical

7 mm

– Vestibulo-lingual coronaire

10 mm

– Vestibulo-lingual cervical

10 mm

**Cavité pulpaire**

Canal(ux) principal(aux)

1 dans chacune des 3 racines ; parfois 2<sup>e</sup> canal dans la racine mésio-vestibulaire

Corne(s) pulpaire(s)

1 en regard de chaque pointe cuspidienne

**Chronologie**

Début de calcification de la couronne

2 ans ½–3 ans

Couronne achevée

7–8 ans

Éruption

12–13 ans

Racine achevée

14–16 ans

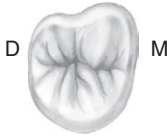## Troisième molaire maxillaire droite



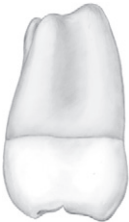Vue vestibulaire



Vue linguale



Vue occlusale



Vue mésiale



Vue distale

**Universelle : 1****Internationale (FDI) : 18****Palmer : 8**

## CARACTÉRISTIQUES

## TROISIÈME MOLAIRE

**Caractéristiques générales**

Nombre de cuspides

Généralement 3 (2 cuspides vestibulaires et 1 cuspide linguale); parfois 1 cuspide distale supplémentaire

Nombre de racine(s)

3 racines (1 mésio-vestibulaire, 1 disto-vestibulaire, 1 linguale) souvent plus ou moins fusionnées

**Vue vestibulaire**

Points de contact

– Mésial

Tiers occlusal

– Distal

Tiers moyen

Cuspides vestibulaires

Cuspide disto-vestibulaire moins haute

Diamètre mésio-distal

Le plus petit des diamètres mésio-distaux des trois molaires

**Vue linguale**

Face linguale

Moins large que la face vestibulaire

Cuspide disto-linguale

Généralement absente

**Vues proximales**

Table occlusale

Déportée en direction vestibulaire

**Vue occlusale**

Forme

Triangulaire à sommet lingual

Crête oblique (pont d'émail)

De disto-vestibulaire à mésio-lingual

**Mensurations**

Hauteur de la couronne

6,5 mm

Hauteur de la racine

11 mm

Diamètre de la couronne

– Mésio-distal coronaire

8,5 mm

– Mésio-distal cervical

6,5 mm

– Vestibulo-lingual coronaire

10 mm

– Vestibulo-lingual cervical

9,5 mm

**Cavité pulpaire**

Canal(ux) principal(aux)

Très variable

Corne(s) pulpaire(s)

1 en regard de chaque pointe cuspidienne

**Chronologie**

Début de calcification de la couronne

7–9 ans

Couronne achevée

12–16 ans

Éruption

17–21 ans

Racine achevée

18–25 ans

## Incisive centrale mandibulaire droite



Vue vestibulaire



Vue linguale



Vue mésiale



Vue occlusale



Vue distale

**Universelle : 25****Internationale (FDI) : 41****Palmer :  $\overline{1}$** 

CARACTÉRISTIQUES

INCISIVE CENTRALE

**Caractéristiques générales**

Nombre de racine(s)

1

**Vue vestibulaire**

Points de contact

– Mésial et distal

Tiers occlusal

Angles

– Mésial et distal

Marqués

Diamètre mésio-distal

Étroit, dent symétrique par rapport au grand axe

**Vue linguale**

Crêtes marginales

Très peu marquées

Cingulum

Peu marqué

Fosse linguale

Peu marquée

**Vue occlusale**

Forme

Triangulaire

Contour vestibulaire

Convexe

Bord incisif

Rectiligne ; perpendiculaire à l'axe vestibulo-lingual

**Mensurations**

Hauteur de la couronne

9 mm

Hauteur de la racine

12,5 mm

Diamètre de la couronne

– Mésio-distal coronaire

5 mm

– Mésio-distal cervical

3,5 mm

– Vestibulo-lingual coronaire

6 mm

– Vestibulo-lingual cervical

5,5 mm

**Cavité pulpaire**

Canal(aux) principal(aux)

Généralement 1, parfois 2 (1 canal vestibulaire, 1 canal linguale)

Corne(s) pulpaire(s)

1

**Chronologie**

Début de calcification de la couronne

3–4 mois

Couronne achevée

4–5 ans

Éruption

6–7 ans

Racine achevée

9 ans

## Incisive latérale mandibulaire droite



Vue vestibulaire



Vue linguale



Vue mésiale



Vue occlusale



Vue distale

**Universelle : 26****Internationale (FDI) : 42****Palmer :  $\overline{2}$** 

## CARACTÉRISTIQUES

## INCISIVE LATÉRALE

**Caractéristiques générales**

Nombre de racine(s)

1

**Vue vestibulaire**

Points de contact

– Mésial et distal

Tiers occlusal

Angles

– Mésial

Marqué

– Distal

Légèrement arrondi

Diamètre mésio-distal

Étroit

**Vue linguale**

Crêtes marginales

Très peu marquées

Cingulum

Peu marqué

Fosse linguale

Peu marquée

**Vue occlusale**

Forme

Triangulaire

Contour vestibulaire

Convexe

Bord incisif

Rectiligne très légèrement incurvé en direction linguale dans sa portion distale

**Mensurations**

Hauteur de la couronne

9,5 mm

Hauteur de la racine

14 mm

Diamètre de la couronne

– Mésio-distal coronaire

5,5 mm

– Mésio-distal cervical

4 mm

– Vestibulo-lingual coronaire

6,5 mm

– Vestibulo-lingual cervical

6 mm

**Cavité pulpaire**

Canal(aux) principal(aux)

Généralement 1, parfois 2 (1 canal vestibulaire, 1 canal linguale)

Corne(s) pulpaire(s)

1

**Chronologie**

Début de calcification de la couronne

3–4 mois

Couronne achevée

4–5 ans

Éruption

7–8 ans

Racine achevée

10 ans



## Canine mandibulaire droite



Vue vestibulaire



Vue linguale



Vue mésiale



Vue occlusale



Vue distale

**Universelle : 27****Internationale (FDI) : 43****Palmer :  $\overline{3}$** 

CARACTÉRISTIQUES

CANINE

**Caractéristiques générales**

Nombre de cuspide(s)

1

Nombre de racine(s)

Généralement 1, parfois 2

**Vue vestibulaire**

Points de contact

– Mésial

Tiers occlusal

– Distal

Jonction tiers occlusal–tiers moyen

Pointe cuspidienne

Légèrement déportée en mésial

**Vue linguale**

Crêtes marginales

Peu marquées, parallèles

Cingulum

Peu marqué

**Vue occlusale**

Forme

Convexité mésio-vestibulaire

Concavité disto-vestibulaire

Pointe cuspidienne

Légèrement déportée en lingual

**Mensurations**

Hauteur de la couronne

11 mm

Hauteur de la racine

16 mm

Diamètre de la couronne

– Mésio-distal coronaire

7 mm

– Mésio-distal cervical

5,5 mm

– Vestibulo-lingual coronaire

7,5 mm

– Vestibulo-lingual cervical

7 mm

**Cavité pulpaire**

Canal(ux) principal(aux)

1 ou 2

Corne(s) pulpaire(s)

1 en regard de la pointe cuspidienne

**Chronologie**

Début de calcification de la couronne

4–5 mois

Couronne achevée

6–7 ans

Éruption

9–10 ans

Racine achevée

12–14 ans

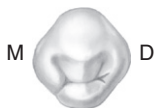## Première prémolaire mandibulaire droite



Vue vestibulaire



Vue linguale



M D  
Vue occlusale



Vue mésiale



Vue distale

**Universelle : 28****Internationale (FDI) : 44****Palmer :  $\overline{4}$** 

CARACTÉRISTIQUES

PREMIÈRE PREMOLAIRE

**Caractéristiques générales**

Nombre de cuspides

2 (1 cuspide vestibulaire et 1 cuspide linguale)

Nombre de racine(s)

1

**Vue vestibulaire**

Points de contact

– Mésial

Tiers occlusal

– Distal

Tiers moyen

Cuspide vestibulaire

Sommet centré

**Vue linguale**

Profil vestibulaire visible

Cuspide linguale

Beaucoup moins haute que la cuspide vestibulaire

**Vues proximales**

Plan occlusal

Incliné à 45° en direction linguale

Table occlusale

Déportée en direction linguale

**Vue occlusale**

Sillon central

Fortement déporté en direction linguale

**Mensurations**

Hauteur de la couronne

8,5 mm

Hauteur de la racine

14 mm

Diamètre de la couronne

– Mésio-distal coronaire

7 mm

– Mésio-distal cervical

5 mm

– Vestibulo-lingual coronaire

7,5 mm

– Vestibulo-lingual cervical

6,5 mm

**Cavité pulpaire**

Canal(ux) principal(aux)

1

Corne(s) pulpaire(s)

1 en regard de chacune des 2 pointes cuspidiennes

**Chronologie**

Début de calcification de la couronne

1 an  $\frac{3}{4}$ –2 ans

Couronne achevée

5–6 ans

Éruption

10–12 ans

Racine achevée

12–13 ans

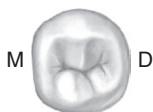## Deuxième prémolaire mandibulaire droite



Vue vestibulaire



Vue linguale



M D

Vue occlusale



Vue mésiale



Vue distale

**Universelle : 29****Internationale (FDI) : 45****Palmer : 5<sup>1</sup>**

## CARACTÉRISTIQUES

## DEUXIÈME PRÉMOLAIRE

**Caractéristiques générales**

Nombre de cuspides

2 (1 cuspide vestibulaire et 1 cuspide linguale) ou 3 (1 cuspide vestibulaire, 1 cuspide mésio-linguale, 1 petite cuspide disto-linguale)

Nombre de racine(s)

1

**Vue vestibulaire**

Points de contact

– Mésial

Jonction tiers occlusal–tiers moyen

– Distal

Tiers moyen

Cuspide vestibulaire

Sommet centré

**Vue linguale**

Cuspide disto-linguale

Profil vestibulaire non visible

Cuspide linguale

Inconstante, de petite taille

Face linguale

Moins haute que la cuspide vestibulaire

**Vues proximales**

Plan occlusal

Incliné à 15° en direction linguale

Table occlusale

Déportée en direction linguale

**Vue occlusale**

Sillon central

Déporté en direction linguale

**Mensurations**

Hauteur de la couronne

8 mm

Hauteur de la racine

14,5 mm

Diamètre de la couronne

– Mésio-distal coronaire

7 mm

– Mésio-distal cervical

5 mm

– Vestibulo-lingual coronaire

8 mm

– Vestibulo-lingual cervical

7 mm

**Cavité pulpaire**

Canal(ux) principal(aux)

1

Corne(s) pulpaire(s)

1 en regard de chaque pointe cuspidienne

**Chronologie**Début de calcification  
de la couronne

2 ans ¼–2 ans ½

Couronne achevée

6–7 ans

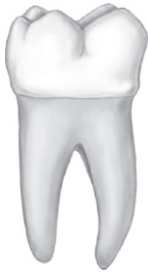Éruption

11–12 ans

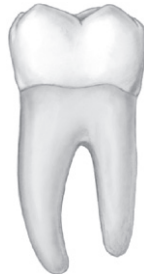Racine achevée

13–14 ans

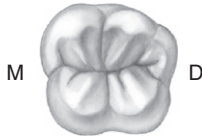
## Première molaire mandibulaire droite



Vue vestibulaire



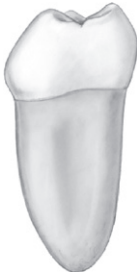Vue linguale



M

D

Vue occlusale



Vue mésiale



Vue distale

**Universelle : 30****Internationale (FDI) : 46****Palmer :  $\overline{61}$** 

## CARACTÉRISTIQUES

## PREMIÈRE MOLAIRE

**Caractéristiques générales**

Nombre de cuspides

5 (3 cuspides vestibulaires et 2 cuspides linguales)

Nombre de racine(s)

2 (1 racine mésiale et 1 racine distale)

**Vue vestibulaire**

Points de contact

– Mésial

Tiers occlusal

– Distal

Jonction tiers occlusal–tiers moyen

Cuspides vestibulaires

Cuspide méso-vestibulaire &gt; cuspide centro-vestibulaire &gt; cuspide disto-vestibulaire

Diamètre méso-distal

Le plus important de toutes les molaires mandibulaires

**Vue linguale**

Cuspides linguales

De même hauteur et de même développement

**Vues proximales**

Table occlusale

Déportée en direction linguale

**Vue occlusale**

Forme

Hexagonale

Sillons central et périphériques

Forment généralement un Y

**Mensurations**

Hauteur de la couronne

7,5 mm

Hauteur de la racine

14 mm

Diamètre de la couronne

– Mésio-distal coronaire

11 mm

– Mésio-distal cervical

9 mm

– Vestibulo-lingual coronaire

10,5 mm

– Vestibulo-lingual cervical

9 mm

**Cavité pulpaire**

Canal(ux) principal(aux)

2 dans la racine mésiale ; 1 ou 2 dans la racine distale

Corne(s) pulpaire(s)

1 en regard de chaque pointe cuspidienne

**Chronologie**

Début de calcification de la couronne

Naissance

Couronne achevée

2 ans ½–3 ans

Éruption

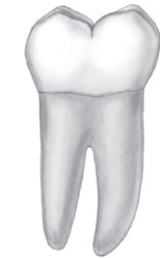6–7 ans

Racine achevée

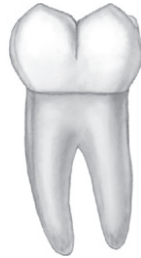9–10 ans



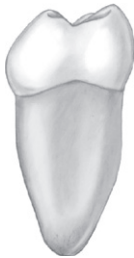## Deuxième molaire mandibulaire droite



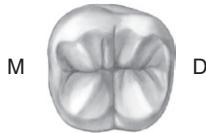Vue vestibulaire



Vue linguale



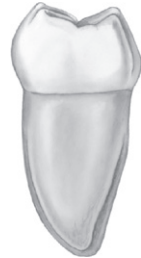Vue mésiale



M

D

Vue occlusale



Vue distale

**Universelle : 31****Internationale (FDI) : 47****Palmer : 7<sub>1</sub>**

## CARACTÉRISTIQUES

## DEUXIÈME MOLAIRE

**Caractéristiques générales**

Nombre de cuspides

4 (2 cuspides vestibulaires et 2 cuspides linguales)

Nombre de racine(s)

2 (1 racine mésiale et 1 racine distale); rapprochées et inclinées en distal

**Vue vestibulaire**

Points de contact

– Mésial et distal

Tiers occlusal

Cuspides vestibulaires

De même hauteur et de même développement

**Vue linguale**

Cuspides linguales

De même hauteur et de même développement

**Vues proximales**

Table occlusale

Déportée en direction linguale

**Vue occlusale**

Forme

Rectangulaire; convexité méso-vestibulaire de la ligne du plus grand contour

Sillons central et périphériques

Forment généralement un +

**Mensurations**

Hauteur de la couronne

7 mm

Hauteur de la racine

13 mm

Diamètre de la couronne

– Mésio-distal coronaire

10,5 mm

– Mésio-distal cervical

8 mm

– Vestibulo-lingual coronaire

10 mm

– Vestibulo-lingual cervical

8 mm

**Cavité pulpaire**

Canal(ux) principal(aux)

Généralement 2 dans la racine mésiale; 1 dans la racine distale

Corne(s) pulpaire(s)

1 en regard de chaque pointe cuspidienne

**Chronologie**

Début de calcification de la couronne

2 ans ½–3 ans

Couronne achevée

7–8 ans

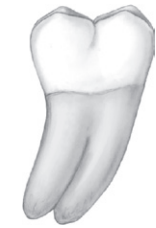Éruption

11–13 ans

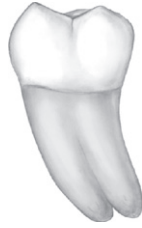Racine achevée

14–15 ans

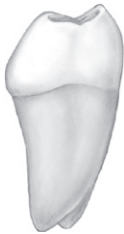## Troisième molaire mandibulaire droite



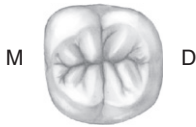Vue vestibulaire



Vue linguale



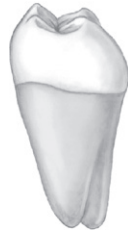Vue mésiale



M

D

Vue occlusale



Vue distale

**Universelle : 32****Internationale (FDI) : 48****Palmer :  $\overline{8}$** 

## CARACTÉRISTIQUES

## TROISIÈME MOLAIRE

**Caractéristiques générales**

Nombre de cuspides

Généralement 4 (2 cuspides vestibulaires et 2 cuspides linguales)

Nombre de racine(s)

2 (1 racine mésiale et 1 racine distale); souvent moins hautes et plus ou moins fusionnées

**Vue vestibulaire**

Points de contact

– Mésial et distal

Jonction tiers occlusal–tiers moyen

Cuspides vestibulaires

Sommets arrondis

Diamètre méso-distal

Le plus petit de toutes les molaires mandibulaires

**Vue linguale**

Cuspides linguales

De même hauteur et de même développement; sommets légèrement plus aigus que les sommets cuspidiens vestibulaires

**Vues proximales**

Table occlusale

Déportée en direction linguale

**Vue occlusale**

Forme

Ovoïde; convexité méso-vestibulaire de la ligne du plus grand contour

Sillons central et périphériques

Forment généralement un +

**Mensurations**

Hauteur de la couronne

7 mm

Hauteur de la racine

11 mm

Diamètre de la couronne

– Mésio-distal coronaire

10 mm

– Mésio-distal cervical

7,5 mm

– Vestibulo-lingual coronaire

9,5 mm

– Vestibulo-lingual cervical

9 mm

**Cavité pulpaire**

Canal(ux) principal(aux)

Très variable

Corne(s) pulpaire(s)

1 en regard de chaque pointe cuspidienne

**Chronologie**

Début de calcification de la couronne

8–10 ans

Couronne achevée

12–16 ans

Éruption

17–21 ans

Racine achevée

18–25 ans

## Incisive centrale maxillaire gauche



Vue vestibulaire



M D

Vue occlusale



Vue linguale



Vue mésiale



Vue distale

**Universelle : 9****Internationale (FDI) : 21****Palmer : 1**

CARACTÉRISTIQUES

INCISIVE CENTRALE

**Caractéristiques générales**

Nombre de racine(s)

1

**Vue vestibulaire**

Points de contact

– Mésial

Tiers occlusal

– Distal

Jonction tiers occlusal–tiers moyen

Angles

– Mésial

Marqué

– Distal

Légèrement arrondi

Diamètre mésio-distal

Relativement large

**Vue linguale**

Crêtes marginales

Peu marquées

Cingulum

Assez peu marqué

Fosse linguale

Peu profonde

**Vue occlusale**

Forme

Triangulaire

Contour vestibulaire

Légèrement convexe

**Mensurations**

Hauteur de la couronne

10,5 mm

Hauteur de la racine

13 mm

Diamètre de la couronne

– Mésio-distal coronaire

8,5 mm

– Mésio-distal cervical

7 mm

– Vestibulo-lingual coronaire

7 mm

– Vestibulo-lingual cervical

6 mm

**Cavité pulpaire**

Canal(ux) principal(aux)

1

Corne(s) pulpaire(s)

3 (vue vestibulaire)

**Chronologie**

Début de calcification de la couronne

3–4 mois

Couronne achevée

4–5 ans

Éruption

7–8 ans

Racine achevée

10 ans

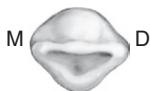## Incisive latérale maxillaire gauche



Vue vestibulaire



Vue linguale



M D

Vue occlusale



Vue mésiale



Vue distale

**Universelle : 10****Internationale (FDI) : 22****Palmer :  $\overline{12}$** 

## CARACTÉRISTIQUES

## INCISIVE LATÉRALE

**Caractéristiques générales**

Nombre de racine(s)

1

**Vue vestibulaire**

Points de contact

– Mésial

Jonction tiers occlusal–tiers moyen

– Distal

Tiers moyen

Angles

– Mésial

Légèrement arrondi

– Distal

Bien arrondi

Diamètre mésio-distal

Relativement étroit

**Vue linguale**

Crêtes marginales

Marquées

Cingulum

Marqué

Fosse linguale

Profonde

**Vue occlusale**

Forme

Ovoïde

Contour vestibulaire

Convexe

**Mensurations**

Hauteur de la couronne

9 mm

Hauteur de la racine

13 mm

Diamètre de la couronne

– Mésio-distal coronaire

6,5 mm

– Mésio-distal cervical

5 mm

– Vestibulo-lingual coronaire

6 mm

– Vestibulo-lingual cervical

5 mm

**Cavité pulpaire**

Canal(ux) principal(aux)

1 (canaux secondaires peu fréquents)

Corne(s) pulpaire(s)

3 (vue vestibulaire)

**Chronologie**

Début de calcification de la couronne

10 mois

Couronne achevée

4–5 ans

Éruption

8–9 ans

Racine achevée

11 ans



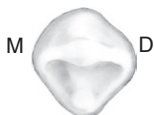
## Canine maxillaire gauche



Vue vestibulaire

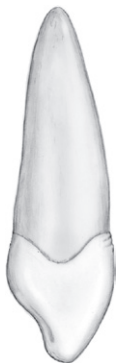

Vue linguale

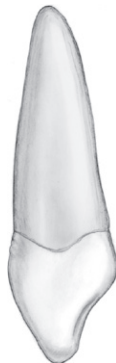

M D

Vue occlusale



Vue mésiale



Vue distale

**Universelle : 11****Internationale (FDI) : 23****Palmer : 13**

## CARACTÉRISTIQUES

CANINE

**Caractéristiques générales**

Nombre de cuspide(s)

1

Nombre de racine(s)

1

**Vue vestibulaire**

Points de contact

– Mésial

Jonction tiers occlusal–tiers moyen

– Distal

Tiers moyen

Pointe cuspidienne

Légèrement déportée en mésial

**Vue linguale**

Crêtes marginales

Marquées, délimitent 2 fosses linguales avec le cingulum

Cingulum

Marqué et centré

Fosses linguales

Profondes

**Vue occlusale**

Forme

Convexité méso-vestibulaire

Concavité disto-vestibulaire

Contour mésial

Plus long que le contour distal

Pointe cuspidienne

Dans l'axe radicaire ou légèrement déportée en vestibulaire

**Mensurations**

Hauteur de la couronne

10 mm

Hauteur de la racine

17 mm

Diamètre de la couronne

– Mésio-distal coronaire

7,5 mm

– Mésio-distal cervical

5,5 mm

– Vestibulo-lingual coronaire

8 mm

– Vestibulo-lingual cervical

7 mm

**Cavité pulpaire**

Canal(ux) principal(aux)

1

Corne(s) pulpaire(s)

1 en regard de la pointe cuspidienne

**Chronologie**

Début de calcification de la couronne

4–5 mois

Couronne achevée

6–7 ans

Éruption

11–12 ans

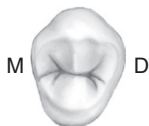Racine achevée

13–15 ans

## Première prémolaire maxillaire gauche



Vue vestibulaire



M D

Vue occlusale



Vue linguale



Vue mésiale



Vue distale

**Universelle : 12****Internationale (FDI) : 24****Palmer :  $\overline{14}$** 

## CARACTÉRISTIQUES

## PREMIÈRE PRÉMOLAIRE

**Caractéristiques générales**

Nombre de cuspides

2 (1 cuspide vestibulaire et 1 cuspide linguale)

Nombre de racine(s)

Généralement 2 racines bien séparées (1 racine vestibulaire et 1 racine linguale)

**Vue vestibulaire**

Points de contact

– Mésial

Jonction tiers occlusal–tiers moyen

– Distal

Légèrement plus occlusal

Cuspide vestibulaire

Sommet légèrement déporté en distal

Crête cuspidienne mésiale plus longue

Plus large et plus haute que la cuspide linguale

Profil vestibulaire visible

Sommet légèrement déporté en mésial

**Vue linguale**

Cuspide linguale

**Vue mésiale**

Concavité corono-radulaire

Présente

Crête marginale mésiale

Sectionnée par un sillon accessoire

Cuspide linguale

Moins haute d'environ 1 mm

Table occlusale

Déportée en direction vestibulaire

**Vue occlusale**

Forme

Pentagonale

Sillon central

Centré entre les deux pointes cuspidiennes

Sillons secondaires

Rares

**Mensurations**

Hauteur de la couronne

8,5 mm

Hauteur de la racine

14 mm

Diamètre de la couronne

– Mésio-distal coronaire

7 mm

– Mésio-distal cervical

5 mm

– Vestibulo-lingual coronaire

9 mm

– Vestibulo-lingual cervical

8 mm

**Cavité pulpaire**

Canal(aux) principal(aux)

1 dans chacune des 2 racines

Corne(s) pulpaire(s)

1 en regard de chacune des 2 pointes cuspidiennes

**Chronologie**Début de calcification  
de la couronne1 an  $\frac{1}{2}$ –1 an  $\frac{3}{4}$ 

Couronne achevée

5–6 ans

Éruption

10–11 ans

Racine achevée

12–13 ans

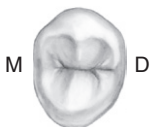
## Deuxième prémolaire maxillaire gauche



Vue vestibulaire



Vue linguale



M D

Vue occlusale



Vue mésiale



Vue distale

**Universelle : 13****Internationale (FDI) : 25****Palmer : 5**

## CARACTÉRISTIQUES

## DEUXIÈME PRÉMOLAIRE

**Caractéristiques générales**

Nombre de cuspides

2 (1 cuspide vestibulaire et 1 cuspide linguale)

Nombre de racine(s)

Généralement 1 racine ; parfois bifurcation dans la moitié apicale

**Vue vestibulaire**

Points de contact

– Mésial et distal

Cuspide vestibulaire

Jonction tiers occlusal–tiers moyen

Centrée

Crêtes cuspidiennes de même longueur

De mêmes hauteur et largeur que la cuspide linguale

Profil vestibulaire non visible

Centrée

**Vue linguale**

Cuspide linguale

**Vue mésiale**

Concavité corono-radulaire

Crête marginale mésiale

Cuspide linguale

Table occlusale

**Vue occlusale**

Forme

Sillon central

Sillons secondaires

Absente sur la couronne ; présente sur la racine

Non sectionnée par un sillon accessoire

De même hauteur que la cuspide vestibulaire

Déportée en direction vestibulaire

Ovoïde

Centré entre les deux pointes cuspidiennes

Nombreux

**Mensurations**

Hauteur de la couronne

8,5 mm

Hauteur de la racine

14 mm

Diamètre de la couronne

– Mésio-distal coronaire

7 mm

– Mésio-distal cervical

5 mm

– Vestibulo-lingual coronaire

9 mm

– Vestibulo-lingual cervical

8 mm

**Cavité pulpaire**

Canal(ux) principal(aux)

1 ou 2

Corne(s) pulpaire(s)

1 en regard de chacune des 2 pointes cuspidiennes

**Chronologie**Début de calcification  
de la couronne

2 ans–2 ans ¼

Couronne achevée

6–7 ans

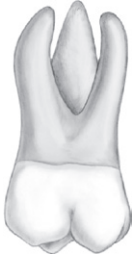Éruption

10–12 ans

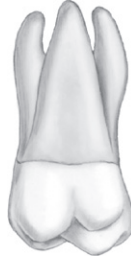Racine achevée

12–14 ans

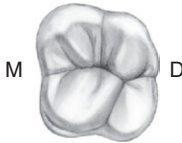
## Première molaire maxillaire gauche



Vue vestibulaire



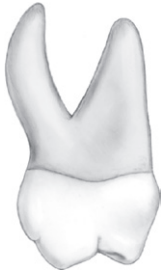Vue linguale



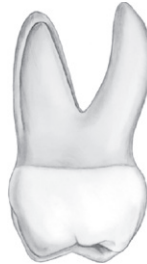M

D

Vue occlusale



Vue mésiale



Vue distale

**Universelle : 14****Internationale (FDI) : 26****Palmer : 6**

## CARACTÉRISTIQUES

## PREMIÈRE MOLAIRE

**Caractéristiques générales**

Nombre de cuspides

4 (2 cuspides vestibulaires et 2 cuspides linguales)

Nombre de racine(s)

3 racines divergentes (1 mésio-vestibulaire, 1 disto-vestibulaire, 1 linguale)

**Vue vestibulaire**

Cuspide mésio-linguale visible

Points de contact

– Mésial

Jonction tiers occlusal–tiers moyen

– Distal

Tiers moyen

Cuspides vestibulaires

De même hauteur

Diamètre mésio-distal

Le plus important de toutes les molaires maxillaires

**Vue linguale**

Face linguale

Plus large que la face vestibulaire (exception)

Cuspide disto-linguale

Occupe les 2/5<sup>es</sup> du diamètre mésio-distal**Vues proximales**

Table occlusale

Déportée en direction vestibulaire

**Vue occlusale**

Forme

Carrée à rhomboïde

Crête oblique (pont d'émail)

De disto-vestibulaire à mésio-lingual

**Mensurations**

Hauteur de la couronne

7,5 mm

Hauteur de la racine

13 mm

Diamètre de la couronne

– Mésio-distal coronaire

10 mm en vue vestibulaire ; 11 mm en vue linguale

– Mésio-distal cervical

8 mm

– Vestibulo-lingual coronaire

11 mm

– Vestibulo-lingual cervical

10 mm

**Cavité pulpaire**

Canal(ux) principal(aux)

1 dans chacune des 3 racines ; fréquemment 2<sup>e</sup> canal dans la racine mésio-vestibulaire

Corne(s) pulpaire(s)

1 en regard de chacune des 4 pointes cuspidiennes

**Chronologie**Début de calcification  
de la couronne

Naissance

Couronne achevée

2 ans ½–3 ans

Éruption

6–7 ans

Racine achevée

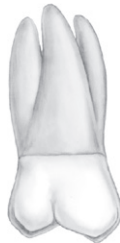9–10 ans



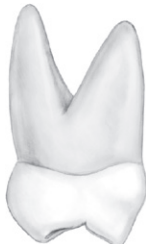## Deuxième molaire maxillaire gauche



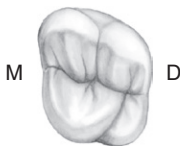
Vue vestibulaire



Vue linguale



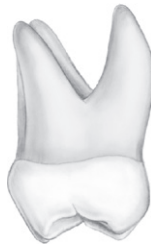Vue mésiale



M

D

Vue occlusale



Vue distale

**Universelle : 15****Internationale (FDI) : 27****Palmer : 7**

## CARACTÉRISTIQUES

## DEUXIÈME MOLAIRE

**Caractéristiques générales**

Nombre de cuspides

Généralement 4 (2 cuspides vestibulaires et 2 cuspides linguales) ;  
cuspide disto-vestibulaire inconstante

Nombre de racine(s)

3 racines convergentes (1 mésio-vestibulaire, 1 disto-vestibulaire,  
1 linguale)**Vue vestibulaire**

Cuspide mésio-linguale non visible

Points de contact

– Mésial

Jonction tiers occlusal–tiers moyen

– Distal

Tiers moyen

Cuspides vestibulaires

Cuspide disto-vestibulaire légèrement moins haute

Diamètre mésio-distal

Intermédiaire entre la première et la troisième molaires

**Vue linguale**

Face linguale

Moins large que la face vestibulaire

Cuspide disto-linguale

Plus petite et moins haute par rapport à celle de la première molaire,  
quand elle existe**Vues proximales**

Table occlusale

Déportée en direction vestibulaire

**Vue occlusale**

Forme

Trapézoïdale (si 4 cuspides) ; triangulaire (si 3 cuspides)

Crête oblique (pont d'émail)

De disto-vestibulaire à mésio-lingual

**Mensurations**

Hauteur de la couronne

7 mm

Hauteur de la racine

12 mm

Diamètre de la couronne

– Mésio-distal coronaire

9 mm

– Mésio-distal cervical

7 mm

– Vestibulo-lingual coronaire

10 mm

– Vestibulo-lingual cervical

10 mm

**Cavité pulpaire**

Canal(ux) principal(aux)

1 dans chacune des 3 racines ; parfois 2<sup>e</sup> canal dans la racine  
mésio-vestibulaire

Corne(s) pulpaire(s)

1 en regard de chaque pointe cuspidienne

**Chronologie**Début de calcification  
de la couronne

2 ans ½–3 ans

Couronne achevée

7–8 ans

Éruption

12–13 ans

Racine achevée

14–16 ans

## Troisième molaire maxillaire gauche



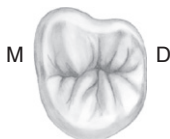Vue vestibulaire



Vue linguale



Vue mésiale



M D

Vue occlusale



Vue distale

**Universelle : 16****Internationale (FDI) : 28****Palmer : 8**

## CARACTÉRISTIQUES

## TROISIÈME MOLAIRE

**Caractéristiques générales**

Nombre de cuspides

Généralement 3 (2 cuspides vestibulaires et 1 cuspide linguale); parfois 1 cuspide distale supplémentaire

Nombre de racine(s)

3 racines (1 mésio-vestibulaire, 1 disto-vestibulaire, 1 linguale) souvent plus ou moins fusionnées

**Vue vestibulaire**

Points de contact

– Mésial

Tiers occlusal

– Distal

Tiers moyen

Cuspides vestibulaires

Cuspide disto-vestibulaire moins haute

Diamètre mésio-distal

Le plus petit des diamètres mésio-distaux des trois molaires

**Vue linguale**

Face linguale

Beaucoup moins large que la face vestibulaire

Cuspide disto-linguale

Généralement absente

**Vues proximales**

Table occlusale

Déportée en direction vestibulaire

**Vue occlusale**

Forme

Triangulaire à sommet lingual

Crête oblique (pont d'émail)

De disto-vestibulaire à mésio-lingual

**Mensurations**

Hauteur de la couronne

6,5 mm

Hauteur de la racine

11 mm

Diamètre de la couronne

– Mésio-distal coronaire

8,5 mm

– Mésio-distal cervical

6,5 mm

– Vestibulo-lingual coronaire

10 mm

– Vestibulo-lingual cervical

9,5 mm

**Cavité pulpaire**

Canal(ux) principal(aux)

Très variable

Corne(s) pulpaire(s)

1 en regard de chaque pointe cuspidienne

**Chronologie**

Début de calcification de la couronne

7–9 ans

Couronne achevée

12–16 ans

Éruption

17–21 ans

Racine achevée

18–25 ans

## Incisive centrale mandibulaire gauche



Vue vestibulaire



Vue linguale



Vue mésiale



Vue occlusale



Vue distale

**Universelle : 24**
**Internationale (FDI) : 31**
**Palmer :  $\overline{1}$** 
**CARACTÉRISTIQUES**

INCISIVE CENTRALE

**Caractéristiques générales**

Nombre de racine(s)

1

**Vue vestibulaire**

Points de contact

– Mésial et distal

Tiers occlusal

Angles

– Mésial et distal

Marqués

Diamètre mésio-distal

Étroit, dent symétrique par rapport au grand axe

**Vue linguale**

Crêtes marginales

Très peu marquées

Cingulum

Peu marqué

Fosse linguale

Peu marquée

**Vue occlusale**

Forme

Triangulaire

Contour vestibulaire

Convexe

Bord incisif

Rectiligne ; perpendiculaire à l'axe vestibulo-lingual

**Mensurations**

Hauteur de la couronne

9 mm

Hauteur de la racine

12,5 mm

Diamètre de la couronne

– Mésio-distal coronaire

5 mm

– Mésio-distal cervical

3,5 mm

– Vestibulo-lingual coronaire

6 mm

– Vestibulo-lingual cervical

5,5 mm

**Cavité pulpaire**

Canal(ux) principal(aux)

Généralement 1, parfois 2 (1 canal vestibulaire, 1 canal lingual)

Corne(s) pulpaire(s)

1

**Chronologie**

Début de calcification de la couronne

3–4 mois

Couronne achevée

4–5 ans

Éruption

6–7 ans

Racine achevée

9 ans

## Incisive latérale mandibulaire gauche



Vue vestibulaire



Vue linguale



Vue mésiale

M D



Vue occlusale



Vue distale

**Universelle : 23**

**Internationale (FDI) : 32**

**Palmer :  $\overline{12}$**

CARACTÉRISTIQUES

INCISIVE LATÉRALE

**Caractéristiques générales**

Nombre de racine(s)

1

**Vue vestibulaire**

Points de contact

– Mésial et distal

Tiers occlusal

Angles

– Mésial

Marqué

– Distal

Légèrement arrondi

Diamètre mésio-distal

Étroit

**Vue linguale**

Crêtes marginales

Très peu marquées

Cingulum

Peu marqué

Fosse linguale

Peu marquée

**Vue occlusale**

Forme

Triangulaire

Contour vestibulaire

Convexe

Bord incisif

Rectiligne ; très légèrement incurvé en direction linguale dans sa portion distale

**Mensurations**

Hauteur de la couronne

9,5 mm

Hauteur de la racine

14 mm

Diamètre de la couronne

– Mésio-distal coronaire

5,5 mm

– Mésio-distal cervical

4 mm

– Vestibulo-lingual coronaire

6,5 mm

– Vestibulo-lingual cervical

6 mm

**Cavité pulpaire**

Canal(ux) principal(aux)

Généralement 1, parfois 2 (1 canal vestibulaire, 1 canal lingual)

Corne(s) pulpaire(s)

1

**Chronologie**

Début de calcification de la couronne

3–4 mois

Couronne achevée

4–5 ans

Éruption

7–8 ans

Racine achevée

10 ans



## Canine mandibulaire gauche



Vue vestibulaire



Vue linguale



Vue mésiale

M D



Vue occlusale



Vue distale

**Universelle : 22****Internationale (FDI) : 33****Palmer :  $\overline{3}$** 

CARACTÉRISTIQUES

CANINE

**Caractéristiques générales**

Nombre de cuspide(s)

1

Nombre de racine(s)

Généralement 1, parfois 2

**Vue vestibulaire**

Points de contact

– Mésial

Tiers occlusal

– Distal

Jonction tiers occlusal–tiers moyen

Pointe cuspidienne

Légèrement déportée en mésial

**Vue linguale**

Crêtes marginales

Peu marquées, parallèles

Cingulum

Peu marqué

**Vue occlusale**

Forme

Convexité méso-vestibulaire

Concavité disto-vestibulaire

Pointe cuspidienne

Légèrement déportée en lingual

**Mensurations**

Hauteur de la couronne

11 mm

Hauteur de la racine

16 mm

Diamètre de la couronne

– Mésio-distal coronaire

7 mm

– Mésio-distal cervical

5,5 mm

– Vestibulo-lingual coronaire

7,5 mm

– Vestibulo-lingual cervical

7 mm

**Cavité pulpaire**

Canal(ux) principal(aux)

1 ou 2

Corne(s) pulpaire(s)

1 en regard de la pointe cuspidienne

**Chronologie**

Début de calcification de la couronne

4–5 mois

Couronne achevée

6–7 ans

Éruption

9–10 ans

Racine achevée

12–14 ans

## Première prémolaire mandibulaire gauche



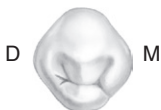Vue vestibulaire



Vue linguale



Vue mésiale



Vue occlusale



Vue distale

**Universelle : 21****Internationale (FDI) : 34****Palmer :  $\overline{4}$** 

## CARACTÉRISTIQUES

## PREMIÈRE PRÉMOLAIRE

**Caractéristiques générales**

Nombre de cuspides

2 (1 cuspide vestibulaire et 1 cuspide linguale)

Nombre de racine(s)

1

**Vue vestibulaire**

Points de contact

– Mésial

Tiers occlusal

– Distal

Tiers moyen

Cuspide vestibulaire

Sommet centré

**Vue linguale**

Profil vestibulaire visible

Cuspide linguale

Beaucoup moins haute que la cuspide vestibulaire

**Vues proximales**

Plan occlusal

Incliné à 45° en direction linguale

Table occlusale

Déportée en direction linguale

**Vue occlusale**

Sillon central

Fortement déporté en direction linguale

**Mensurations**

Hauteur de la couronne

8,5 mm

Hauteur de la racine

14 mm

Diamètre de la couronne

– Mésio-distal coronaire

7 mm

– Mésio-distal cervical

5 mm

– Vestibulo-lingual coronaire

7,5 mm

– Vestibulo-lingual cervical

6,5 mm

**Cavité pulpaire**

Canal(ux) principal(aux)

1

Corne(s) pulpaire(s)

1 en regard de chacune des 2 pointes cuspidiennes

**Chronologie**

Début de calcification de la couronne

1 an  $\frac{3}{4}$ –2 ans

Couronne achevée

5–6 ans

Éruption

10–12 ans

Racine achevée

12–13 ans

## Deuxième prémolaire mandibulaire gauche



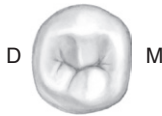Vue vestibulaire



Vue linguale



Vue mésiale



Vue occlusale



Vue distale

**Universelle : 20****Internationale (FDI) : 35****Palmer :  $\overline{15}$** 

## CARACTÉRISTIQUES

## DEUXIÈME PRÉMOLAIRE

**Caractéristiques générales**

Nombre de cuspidés

2 (1 cuspide vestibulaire et 1 cuspide linguale)  
ou 3 (1 cuspide vestibulaire, 1 cuspide  
mésio-linguale, 1 petite cuspide disto-linguale)  
1

Nombre de racine(s)

**Vue vestibulaire**

Points de contact

– Mésial

Jonction tiers occlusal–tiers moyen

– Distal

Tiers moyen

Cuspide vestibulaire

Sommet centré

**Vue linguale**

Cuspide disto-linguale

Profil vestibulaire non visible

Cuspide linguale

Inconstante, de petite taille

Face linguale

Moins haute que la cuspide vestibulaire

Plus large que la face vestibulaire si  
configuration à 3 cuspidés**Vues proximales**

Plan occlusal

Incliné à 15° en direction linguale

Table occlusale

Déportée en direction linguale

**Vue occlusale**

Sillon central

Déporté en direction linguale

**Mensurations**

Hauteur de la couronne

8 mm

Hauteur de la racine

14,5 mm

Diamètre de la couronne

– Mésio-distal coronaire

7 mm

– Mésio-distal cervical

5 mm

– Vestibulo-lingual coronaire

8 mm

– Vestibulo-lingual cervical

7 mm

**Cavité pulpaire**

Canal(ux) principal(aux)

1

Corne(s) pulpaire(s)

1 en regard de chaque pointe cuspidienne

**Chronologie**

Début de calcification de la couronne

2 ans  $\frac{1}{4}$ –2 ans  $\frac{1}{2}$ 

Couronne achevée

6–7 ans

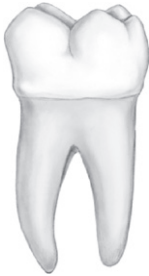Éruption

11–12 ans

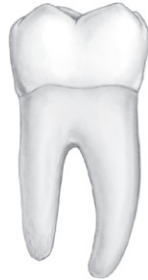Racine achevée

13–14 ans

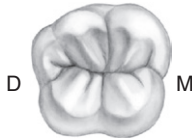## Première molaire mandibulaire gauche



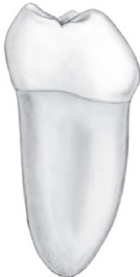Vue vestibulaire



Vue linguale



Vue occlusale



Vue mésiale



Vue distale

**Universelle : 19****Internationale (FDI) : 36****Palmer :  $\overline{16}$** 

## CARACTÉRISTIQUES

## PREMIÈRE MOLAIRE

**Caractéristiques générales**

Nombre de cuspides

5 (3 cuspides vestibulaires et 2 cuspides linguales)

Nombre de racine(s)

2 (1 racine mésiale et 1 racine distale)

**Vue vestibulaire**

Points de contact

– Mésial

Tiers occlusal

– Distal

Jonction tiers occlusal–tiers moyen

Cuspides vestibulaires

Cuspide méso-vestibulaire &gt; cuspide centro-vestibulaire &gt; cuspide disto-vestibulaire

Diamètre méso-distal

Le plus important de toutes les molaires mandibulaires

**Vue linguale**

Cuspides linguales

De même hauteur et de même développement

**Vues proximales**

Table occlusale

Déportée en direction linguale

**Vue occlusale**

Forme

Hexagonale

Sillons central et périphériques

Forment généralement un Y

**Mensurations**

Hauteur de la couronne

7,5 mm

Hauteur de la racine

14 mm

Diamètre de la couronne

– Mésio-distal coronaire

11 mm

– Mésio-distal cervical

9 mm

– Vestibulo-lingual coronaire

10,5 mm

– Vestibulo-lingual cervical

9 mm

**Cavité pulpaire**

Canal(ux) principal(aux)

2 dans la racine mésiale ; 1 ou 2 dans la racine distale

Corne(s) pulpaire(s)

1 en regard de chaque pointe cuspidienne

**Chronologie**

Début de calcification de la couronne

Naissance

Couronne achevée

2 ans ½–3 ans

Éruption

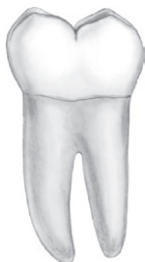6–7 ans

Racine achevée

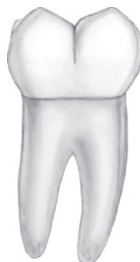9–10 ans



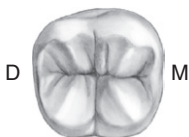## Deuxième molaire mandibulaire gauche



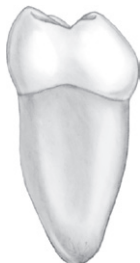Vue vestibulaire



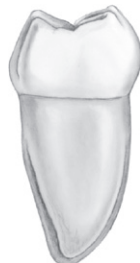Vue linguale



Vue occlusale



Vue mésiale



Vue distale

**Universelle : 18****Internationale (FDI) : 37****Palmer :  $\overline{7}$** 

## CARACTÉRISTIQUES

## DEUXIÈME MOLAIRE

**Caractéristiques générales**

Nombre de cuspidés

4 (2 cuspidés vestibulaires et 2 cuspidés linguales)

Nombre de racine(s)

2 (1 racine mésiale et 1 racine distale) ; rapprochées et inclinées en distal

**Vue vestibulaire**

Points de contact

– Mésial et distal

Tiers occlusal

Cuspidés vestibulaires

De même hauteur et de même développement

**Vue linguale**

Cuspidés linguales

De même hauteur et de même développement

**Vues proximales**

Table occlusale

Déportée en direction linguale

**Vue occlusale**

Forme

Rectangulaire ; convexité mésio-vestibulaire de la ligne du plus grand contour

Sillons central et périphériques

Forment généralement un +

**Mensurations**

Hauteur de la couronne

7 mm

Hauteur de la racine

13 mm

Diamètre de la couronne

– Mésio-distal coronaire

10,5 mm

– Mésio-distal cervical

8 mm

– Vestibulo-lingual coronaire

10 mm

– Vestibulo-lingual cervical

8 mm

**Cavité pulpaire**

Canal(ux) principal(aux)

Généralement 2 dans la racine mésiale ; 1 dans la racine distale

Corne(s) pulpaire(s)

1 en regard de chaque pointe cuspidienne

**Chronologie**

Début de calcification de la couronne

2 ans ½–3 ans

Couronne achevée

7–8 ans

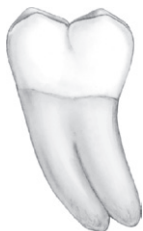Éruption

11–13 ans

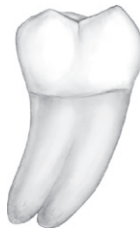Racine achevée

14–15 ans

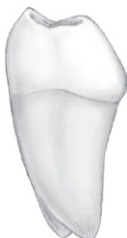## Troisième molaire mandibulaire gauche



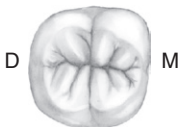Vue vestibulaire



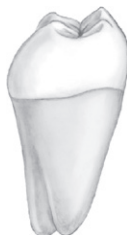Vue linguale



Vue mésiale



Vue occlusale



Vue distale

**Universelle : 17****Internationale (FDI) : 38****Palmer :  $\overline{8}$** 

## CARACTÉRISTIQUES

## TROISIÈME MOLAIRE

**Caractéristiques générales**

Nombre de cuspides

Généralement 4 (2 cuspides vestibulaires et 2 cuspides linguales)

Nombre de racine(s)

2 (1 racine mésiale et 1 racine distale); souvent moins hautes et plus ou moins fusionnées

**Vue vestibulaire**

Points de contact

– Mésial et distal

Jonction tiers occlusal–tiers moyen

Cuspides vestibulaires

Sommets arrondis

Diamètre mésio-distal

Le plus petit de toutes les molaires mandibulaires

**Vue linguale**

Cuspides linguales

De même hauteur et de même développement; sommets légèrement plus aigus que les sommets cuspidiens vestibulaires

**Vues proximales**

Table occlusale

Déportée en direction linguale

**Vue occlusale**

Forme

Ovoïde; convexité mésio-vestibulaire de la ligne du plus grand contour

Sillons central et périphériques

Forment généralement un +

**Mensurations**

Hauteur de la couronne

7 mm

Hauteur de la racine

11 mm

Diamètre de la couronne

– Mésio-distal coronaire

10 mm

– Mésio-distal cervical

7,5 mm

– Vestibulo-lingual coronaire

9,5 mm

– Vestibulo-lingual cervical

9 mm

**Cavité pulpaire**

Canal(ux) principal(aux)

Très variable

Corne(s) pulpaire(s)

1 en regard de chaque pointe cuspidienne

**Chronologie**

Début de calcification de la couronne

8–10 ans

Couronne achevée

12–16 ans

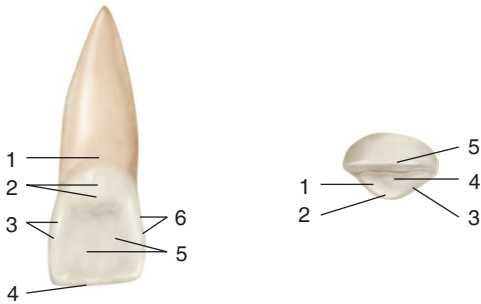
Éruption

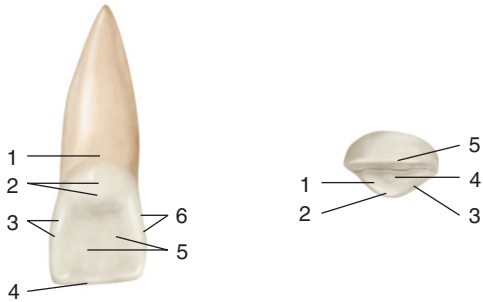
17–21 ans

Racine achevée

18–25 ans

## Incisive centrale maxillaire droite (11) – Vues linguale et occlusale





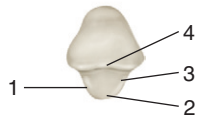
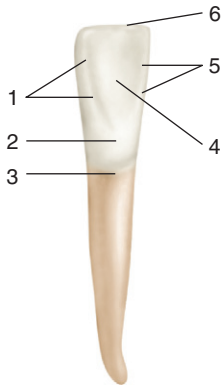
*À gauche :*


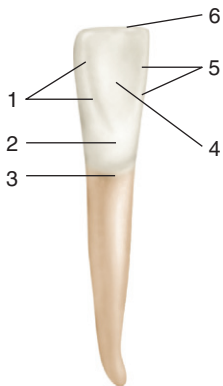
1. Collet.
2. Cingulum.
3. Crête marginale mésiale.
4. Bord incisif.
5. Fosse linguale.
6. Crête marginale distale.

*À droite :*

1. Crête marginale distale.
2. Cingulum.
3. Crête marginale mésiale.
4. Fosse linguale.
5. Bord incisif.

## Incisive centrale mandibulaire droite (41) – Vues linguale et occlusale





*À gauche :*

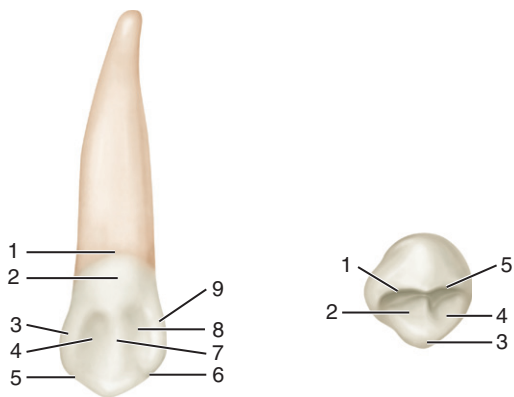
1. Crête marginale mésiale.
2. Cingulum.
3. Collet.
4. Fosse linguale.
5. Crête marginale distale.
6. Bord incisif.

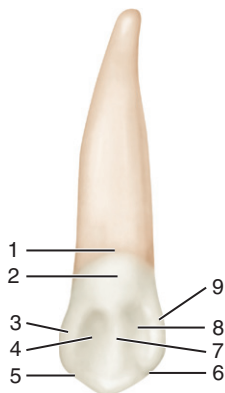
*À droite :*

1. Crête marginale mésiale.
2. Cingulum.
3. Crête marginale distale.
4. Bord incisif.



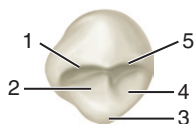
## Canine maxillaire droite (13) – Vues linguale et occlusale





*À gauche :*

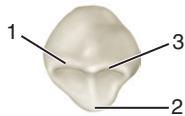
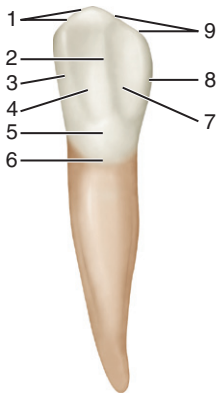
1. Collet.
2. Cingulum.
3. Crête marginale mésiale.
4. Fosse linguale mésiale.
5. Arête cuspidienne mésiale.
6. Arête cuspidienne distale.
7. Crête d'émail.
8. Fosse linguale distale.
9. Crête marginale distale.

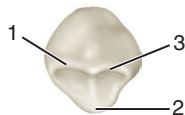
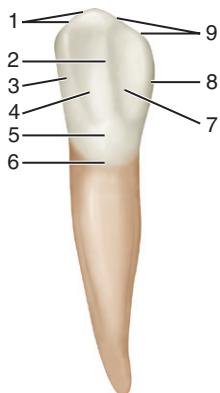


*À droite :*

1. Arête cuspidienne distale.
2. Fosse linguale distale.
3. Cingulum.
4. Fosse linguale mésiale.
5. Arête cuspidienne mésiale.

## Canine mandibulaire droite (43) – Vues linguale et occlusale





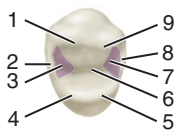
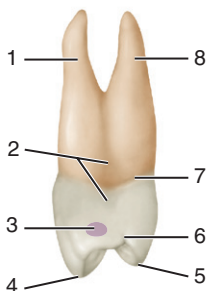
*À gauche :*

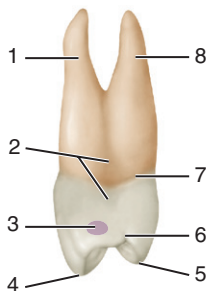
1. Arête cuspidienne mésiale.
2. Crête d'émail.
3. Crête marginale mésiale.
4. Fosse linguale mésiale.
5. Cingulum.
6. Collet.
7. Fosse linguale distale.
8. Crête marginale distale.
9. Arête cuspidienne distale.

*À droite :*

1. Arête cuspidienne mésiale.
2. Cingulum.
3. Arête cuspidienne distale.

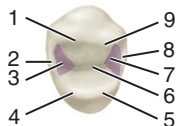
## Première prémolaire maxillaire droite (14) – Vues mésiale et occlusale





*À gauche :*

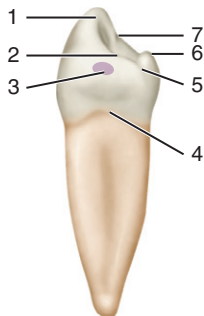
1. Racine vestibulaire.
2. Concavité corono-radiculaire.
3. Point de contact mésial.
4. Cuspide vestibulaire.
5. Cuspide linguale.
6. Sillon accessoire mésial.
7. Collet.
8. Racine linguale.



*À droite :*

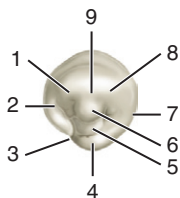
1. Arête distale de la cuspide vestibulaire.
2. Crête marginale distale.
3. Fosse marginale distale.
4. Arête distale de la cuspide linguale.
5. Arête mésiale de la cuspide linguale.
6. Sillon central.
7. Fosse marginale mésiale.
8. Crête marginale mésiale.
9. Arête mésiale de la cuspide vestibulaire.





*À gauche :*

1. Cuspide vestibulaire.
2. Crête marginale mésiale.
3. Point de contact mésial.
4. Collet.
5. Sillon accessoire.
6. Cuspide linguale.
7. Arête interne de la cuspide vestibulaire.

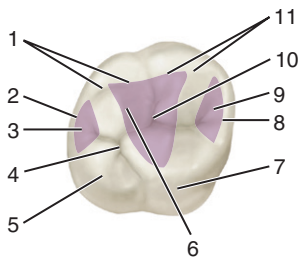


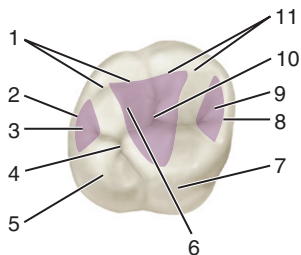
*À droite :*

1. Arête mésiale de la cuspide vestibulaire.
2. Crête marginale mésiale.
3. Sillon accessoire.
4. Cuspide linguale.
5. Sillon central.
6. Arête interne de la cuspide vestibulaire.
7. Crête marginale distale.
8. Arête distale de la cuspide vestibulaire.



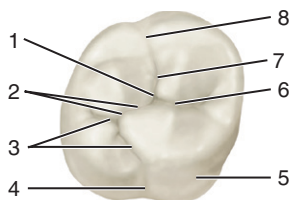
## Première molaire maxillaire droite (16) – Vue occlusale

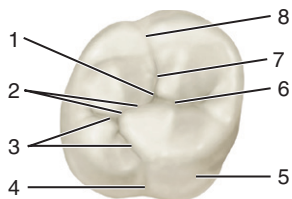




1. Crête méso-distale de la cuspide disto-vestibulaire.
2. Crête marginale distale.
3. Fosse marginale distale.
4. Fosse distale.
5. Cuspide disto-linguale.
6. Crête oblique.
7. Cuspide méso-linguale.
8. Crête marginale mésiale.
9. Fosse marginale mésiale.
10. Fosse centrale.
11. Crête méso-distale de la cuspide méso-vestibulaire.

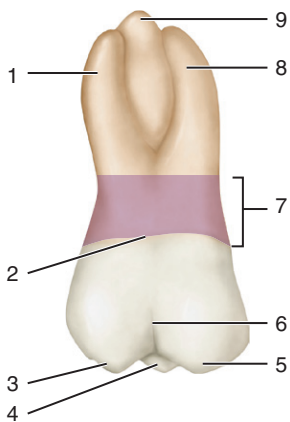
## Première molaire maxillaire droite (16) – Vue occlusale

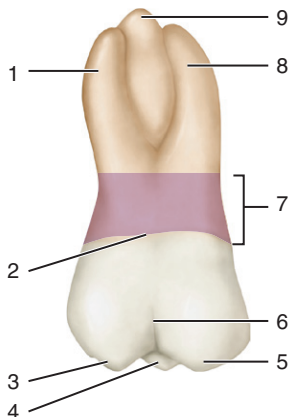




1. Fosse centrale.
2. Segment distal du sillon central.
3. Sillon périphérique lingual.
4. Sillon lingual.
5. Tubercule de Carabelli.
6. Segment mésial du sillon central.
7. Sillon périphérique vestibulaire.
8. Sillon vestibulaire.

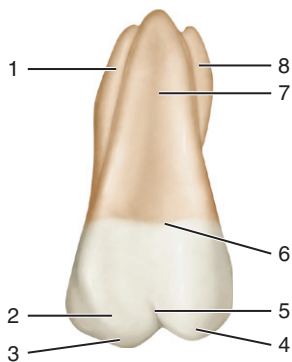
## Première molaire maxillaire droite (16) – Vue vestibulaire

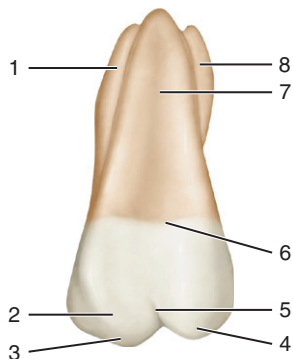




1. Racine disto-vestibulaire.
2. Collet.
3. Cuspide disto-vestibulaire.
4. Cuspide mésio-linguale.
5. Cuspide mésio-vestibulaire.
6. Sillon vestibulaire.
7. Tronc radiculaire.
8. Racine mésio-vestibulaire.
9. Racine linguale (palatine).

## Première molaire maxillaire droite (16) – Vue linguale

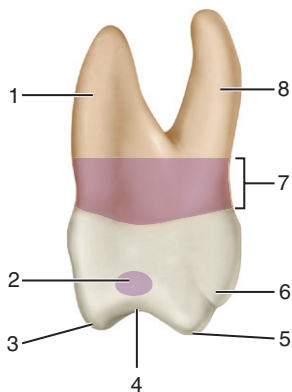


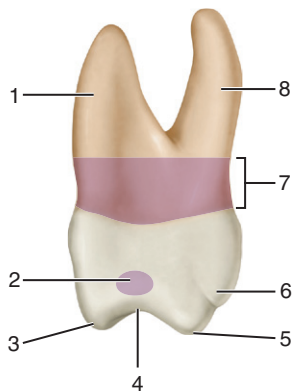


1. Racine mésio-vestibulaire.
2. Tubercule de Carabelli.
3. Cuspide mésio-linguale.
4. Cuspide disto-linguale.
5. Sillon lingual.
6. Collet.
7. Racine linguale (palatine).
8. Racine disto-vestibulaire.



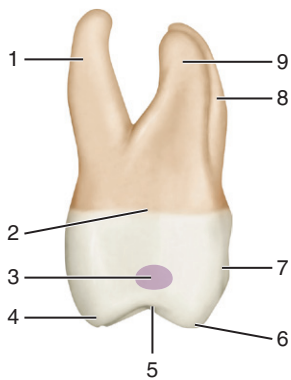
## Première molaire maxillaire droite (16) – Vue mésiale

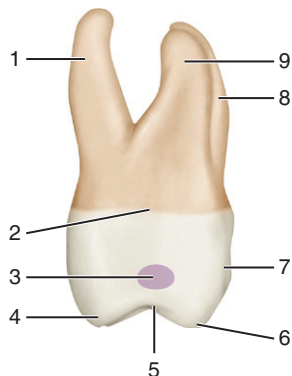




1. Racine mésio-vestibulaire.
2. Point de contact mésial.
3. Cuspide mésio-vestibulaire.
4. Crête marginale mésiale.
5. Cuspide mésio-linguale.
6. Tubercule de Carabelli.
7. Tronc radiculaire.
8. Racine linguale (palatine).

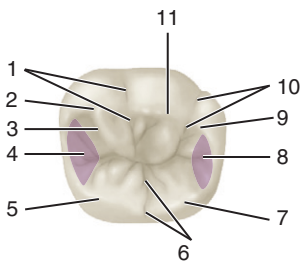
## Première molaire maxillaire droite (16) – Vue distale

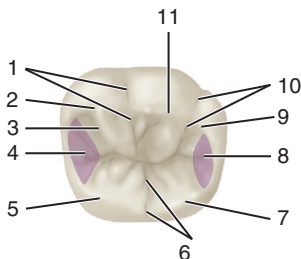




1. Racine linguale (palatine).
2. Collet.
3. Point de contact distal.
4. Cuspide disto-linguale.
5. Crête marginale distale.
6. Cuspide disto-vestibulaire.
7. Sillon vestibulaire.
8. Racine mésio-vestibulaire.
9. Racine disto-vestibulaire.

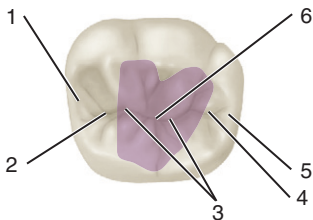
## Première molaire mandibulaire droite (46) – Vue occlusale

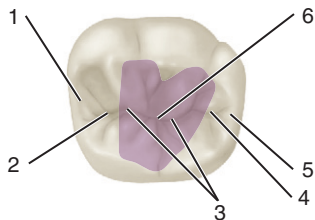




1. Sillon périphérique mésio-vestibulaire.
2. Crête mésio-distale de la cuspide mésio-vestibulaire.
3. Sillon secondaire.
4. Fosse marginale mésiale.
5. Cuspide mésio-linguale.
6. Sillon périphérique lingual.
7. Cuspide disto-linguale.
8. Fosse marginale distale.
9. Crête mésio-distale de la cuspide disto-vestibulaire.
10. Sillon périphérique disto-vestibulaire.
11. Cuspide centro-vestibulaire.

## Première molaire mandibulaire droite (46) – Vue occlusale

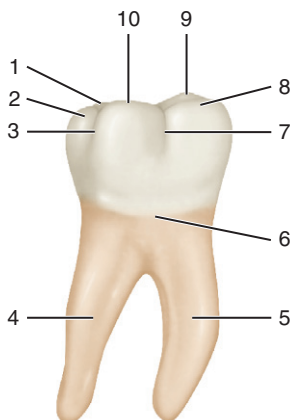


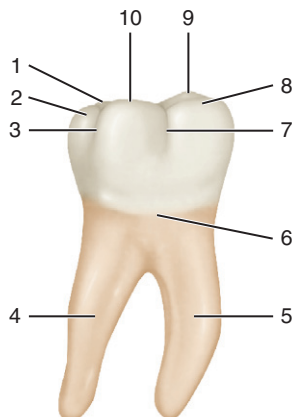


1. Crête marginale mésiale.
2. Fosse marginale mésiale.
3. Sillon principal central.
4. Fosse marginale distale.
5. Crête marginale distale.
6. Fosse centrale.

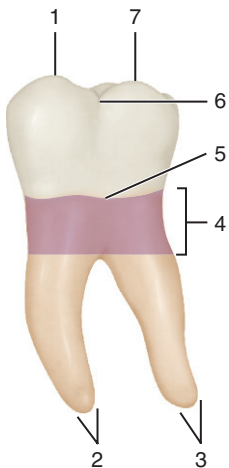


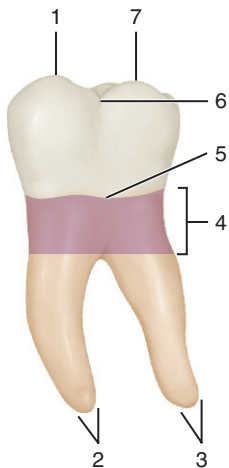
## Première molaire mandibulaire droite (46) – Vue vestibulaire



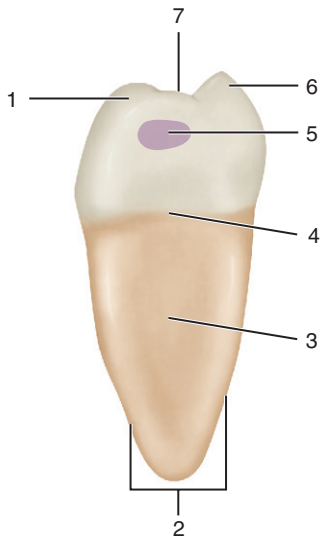


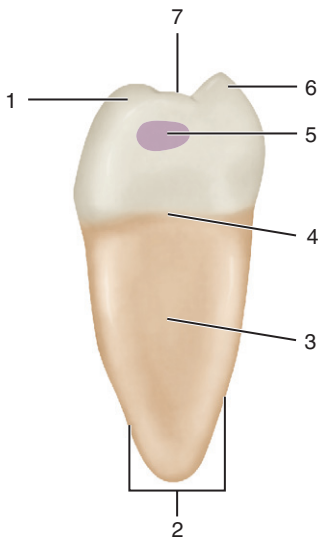
1. Cuspide disto-linguale.
2. Cuspide disto-vestibulaire.
3. Sillon périphérique disto-vestibulaire.
4. Racine distale.
5. Racine mésiale.
6. Collet.
7. Sillon périphérique mésio-vestibulaire.
8. Cuspide mésio-vestibulaire.
9. Cuspide mésio-linguale.
10. Cuspide centro-vestibulaire.

**Première molaire mandibulaire droite (46) – Vue linguale**

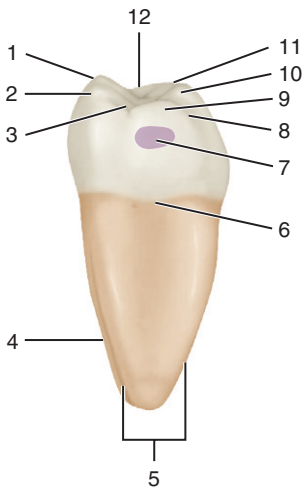


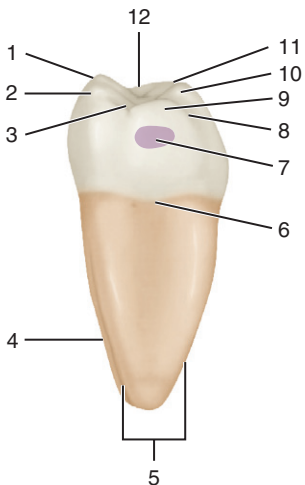
1. Cuspide mésio-linguale.
- 2, 3. Apex.
4. Tronc radicaire.
5. Collet.
6. Sillon périphérique lingual.
7. Cuspide disto-linguale.

**Première molaire mandibulaire droite (46) – Vue mésiale**



1. Cuspide mésio-vestibulaire.
2. Racine mésiale.
3. Dépression.
4. Collet.
5. Point de contact mésial.
6. Cuspide mésio-linguale.
7. Crête marginale mésiale.

**Première molaire mandibulaire droite (46) – Vue distale**



1. Cuspide mésio-linguale.
2. Cuspide disto-linguale.
3. Crête marginale distale.
4. Racine mésiale.
5. Racine distale.
6. Collet.
7. Point de contact distal.
8. Sillon périphérique disto-vestibulaire.
9. Cuspide disto-vestibulaire.
10. Cuspide centro-vestibulaire.
11. Cuspide mésio-vestibulaire.
12. Crête marginale mésiale.



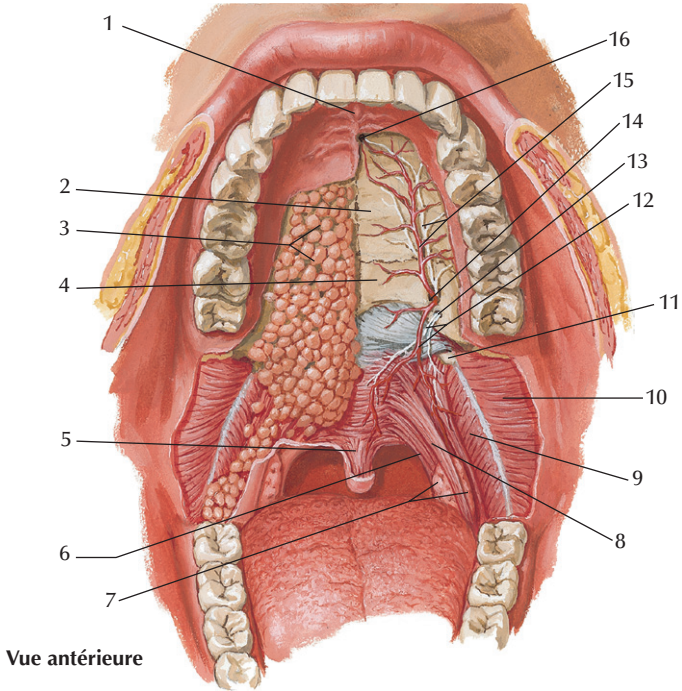
This page intentionally left blank

# ENVIRONNEMENT ANATOMIQUE

*Mémo-fiches d'anatomie dentaire*

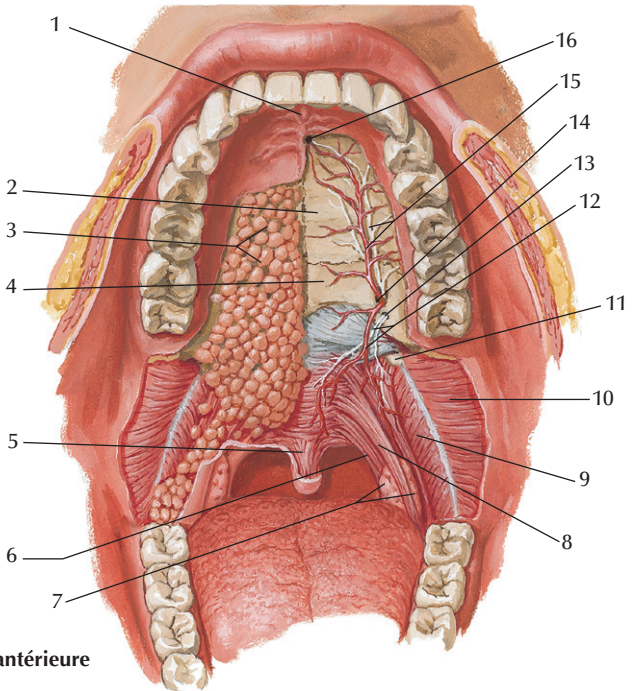
© 2012, Elsevier Masson SAS. Tous droits réservés

## Cavité orale



Netter illustration from [www.netterimages.com](http://www.netterimages.com)

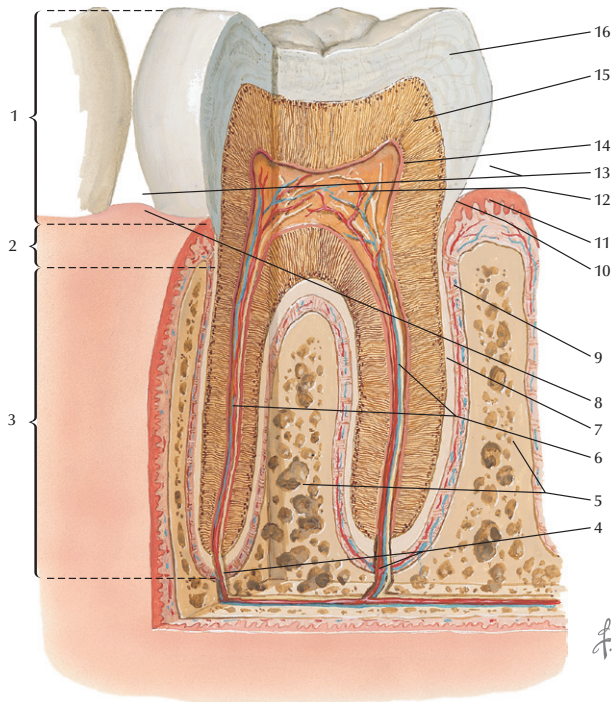
© Elsevier Inc. All rights reserved.



Vue antérieure

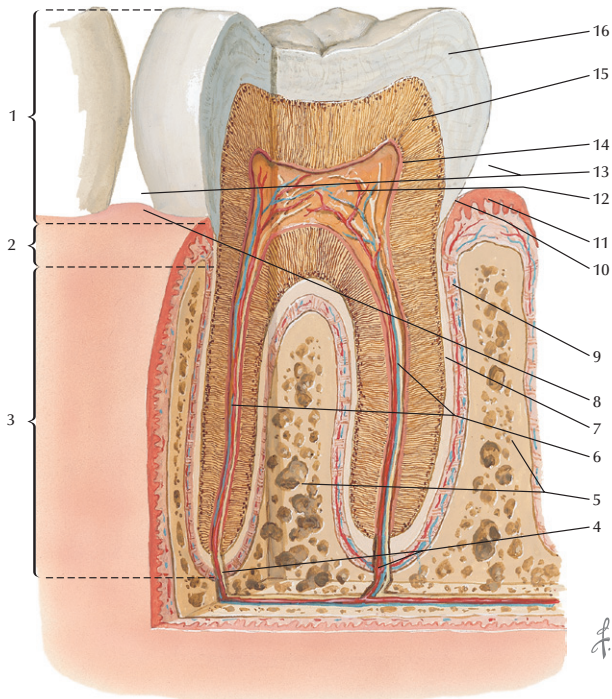
- |   |  |
|---|--|
| 1. Papille rétro-incisive.              | 9. Muscle constricteur supérieur du pharynx. |
| 2. Processus palatin du maxillaire.     | 10. Muscle buccinateur.                      |
| 3. Glandes palatines.                   | 11. Hamulus ptérygoïdien.                    |
| 4. Lamelle horizontale de l'os palatin. | 12. Artère et nerf petits palatins.          |
| 5. Uvule palatine.                      | 13. Foramen petit palatin.                   |
| 6. Muscle palato-pharyngien.            | 14. Foramen grand palatin.                   |
| 7. Tonsille palatine.                   | 15. Artère et nerf grands palatins.          |
| 8. Muscle palato-glosse.                | 16. Foramen incisif.                         |

## Odonte – Coupe verticale



Netter illustration from [www.netterimages.com](http://www.netterimages.com)

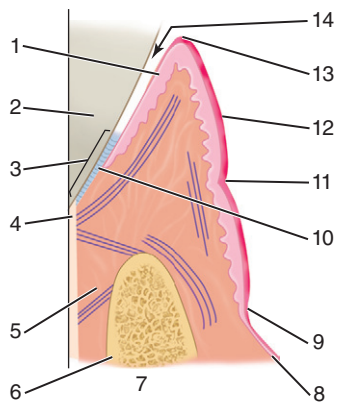
© Elsevier Inc. All rights reserved.

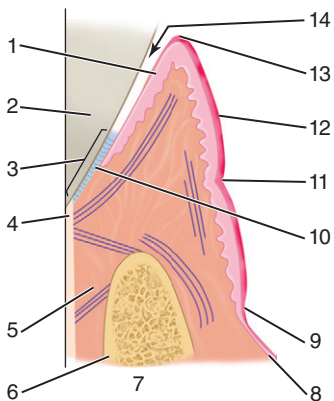


1. Couronne.
2. Collet.
3. Racine.
4. Foramen apical.
5. Os alvéolaire.
6. Canaux pulpaires contenant des vaisseaux et des nerfs.
7. Cément.
8. Papille gingivale.

9. Desmodonte.
10. Sillon gingival.
11. Epithélium.
12. Pulpe.
13. Espaces interdentaires.
14. Couche odontoblastique.
15. Dentine et tubules dentaires.
16. Email.

## Parodonte





1. Épithélium.

2. Dentine.

3. Attache épithéliale.

4. Cément.

5. Ligament alvéolo-dentaire.

6. Os alvéolaire.

7. Procès alvéolaire.

8. Muqueuse alvéolaire.

9. Ligne muco-gingivale.

10. Épithélium de jonction.

11. Sillon marginal.

12. Épithélium kératinisé.

13. Gencive libre marginale.

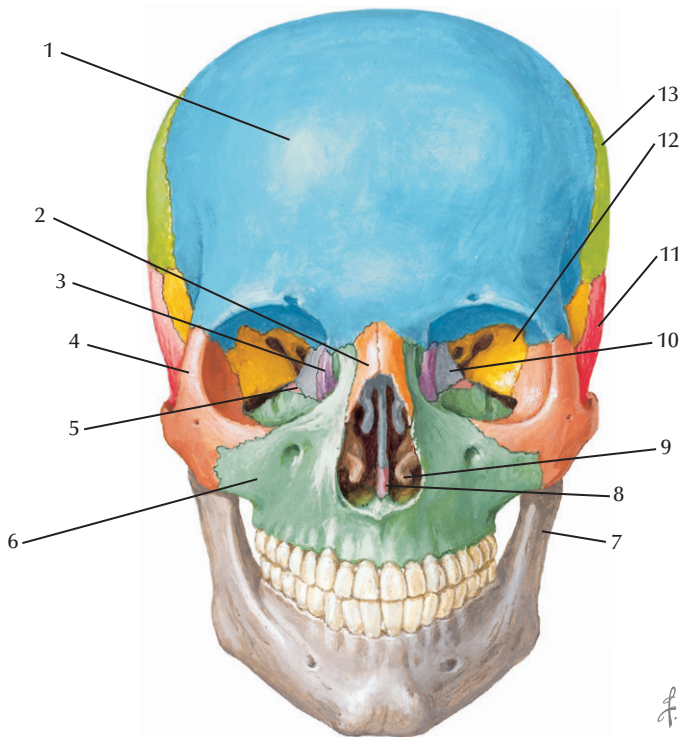
14. Sillon gengivo-dentaire.



This page intentionally left blank

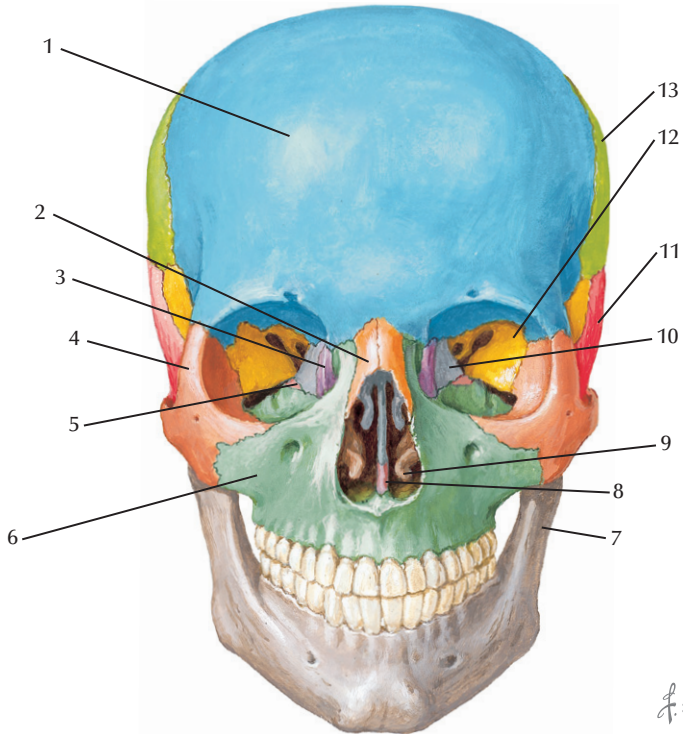
# OSTÉOLOGIE

## Massif crânio-facial – Vue faciale



Netter illustration from [www.netterimages.com](http://www.netterimages.com)

© Elsevier Inc. All rights reserved.

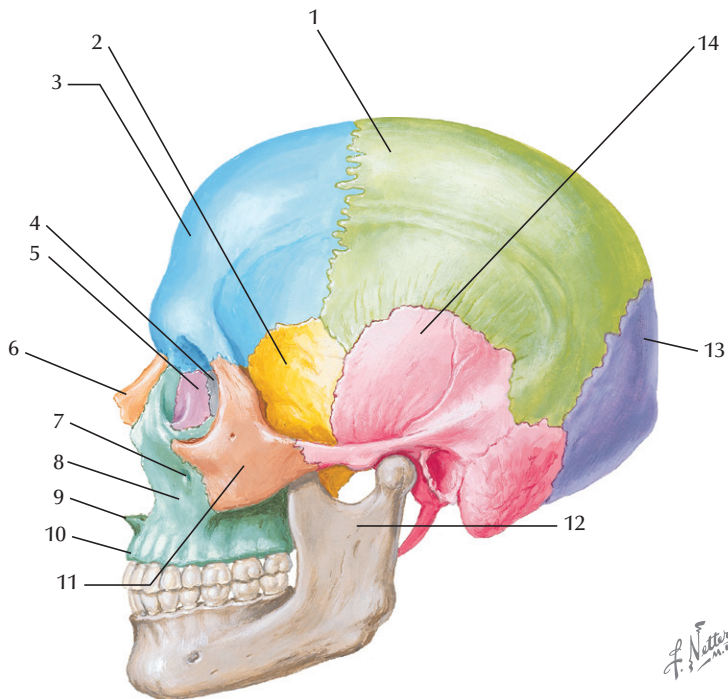


1. Os frontal.
2. Os nasal.
3. Os lacrymal.
4. Os zygomatique.
5. Processus orbitaire de l'os palatin.
6. Os maxillaire.
7. Mandibule.

8. Vomer.
9. Cornal nasal inférieur.
10. Os ethmoïde.
11. Os temporal.
12. Os sphénoïde.
13. Os pariétal.

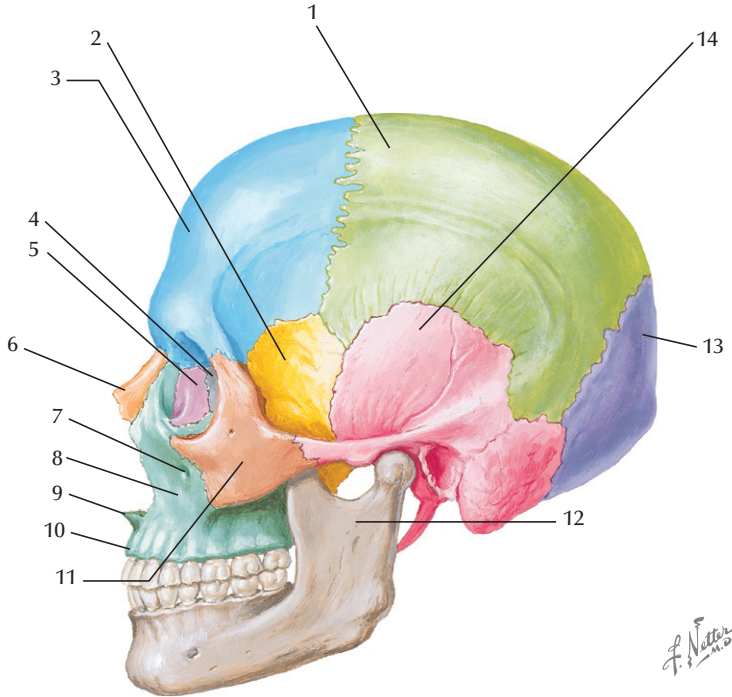
*F. Netter  
M.D.*

## Massif crânio-facial – Vue latérale



Netter illustration from [www.netterimages.com](http://www.netterimages.com)

© Elsevier Inc. All rights reserved.

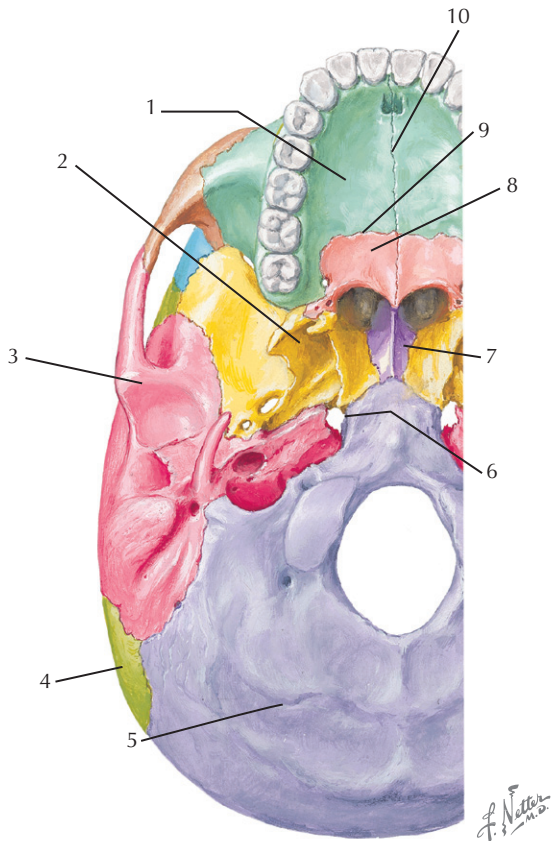


- 1. Os pariétal.
- 2. Os sphénoïde.
- 3. Os frontal.
- 4. Os ethmoïde.
- 5. Os lacrymal.
- 6. Os nasal.
- 7. Foramen infra-orbitaire.

- 8. Os maxillaire.
- 9. Epine nasale antérieure.
- 10. Processus alvéolaire.
- 11. Os zygomatique.
- 12. Mandibule.
- 13. Os occipital.
- 14. Os temporal.

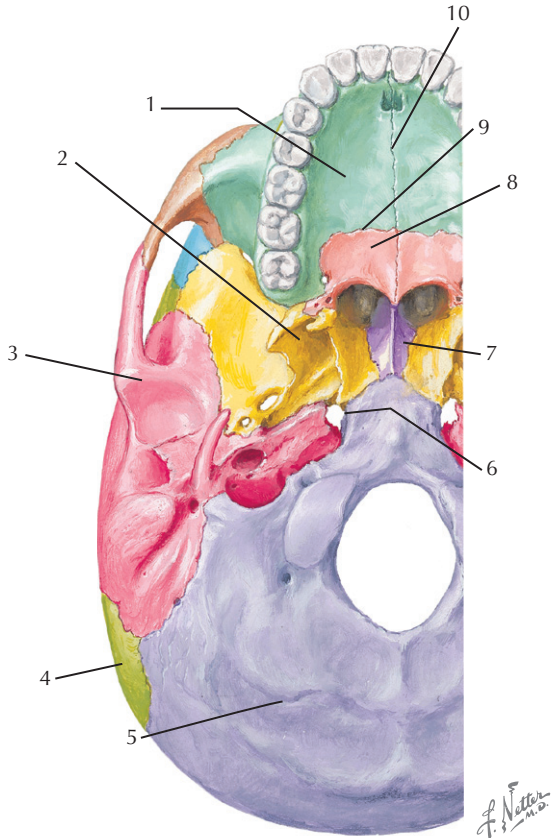
*F. Natter*  
2010

## Massif crânio-facial – Vue basale



Netter illustration from [www.netterimages.com](http://www.netterimages.com)

© Elsevier Inc. All rights reserved.

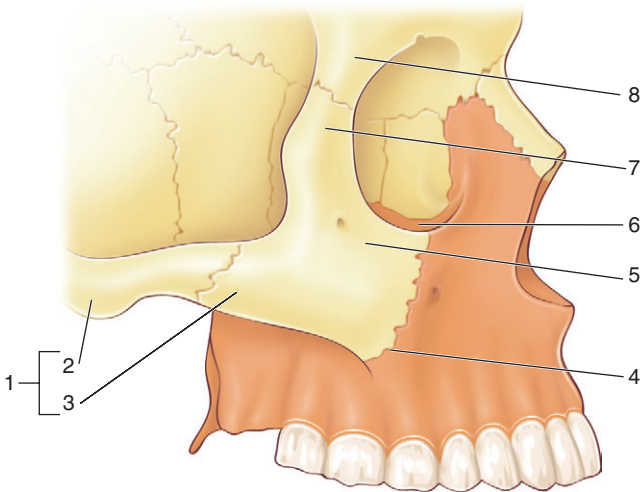


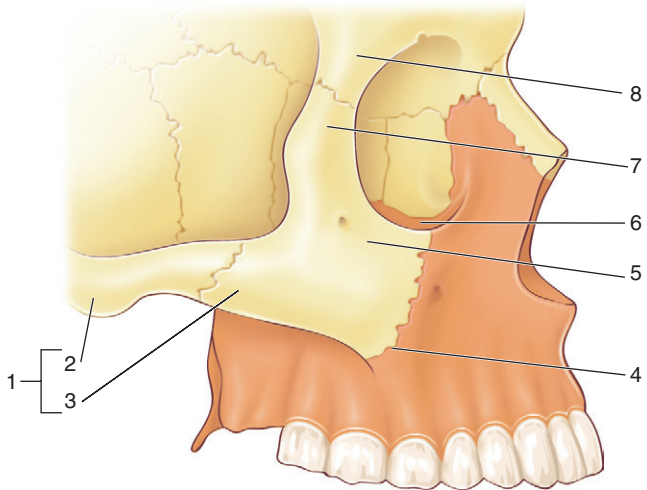
- 1. Os maxillaire – Processus palatin.
- 2. Os sphénoïde.
- 3. Os temporal.
- 4. Os pariétal.
- 5. Os occipital.

- 6. Foramen déchiré.
- 7. Vomer.
- 8. Os palatin – Lame horizontale.
- 9. Suture palato-maxillaire.
- 10. Suture intermaxillaire.



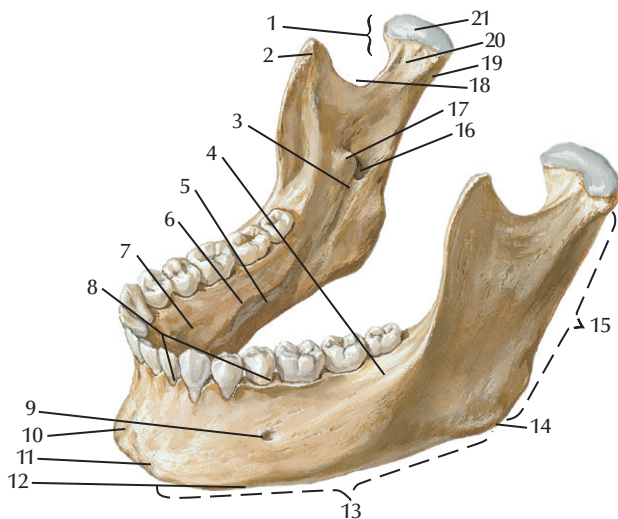
## Os maxillaire





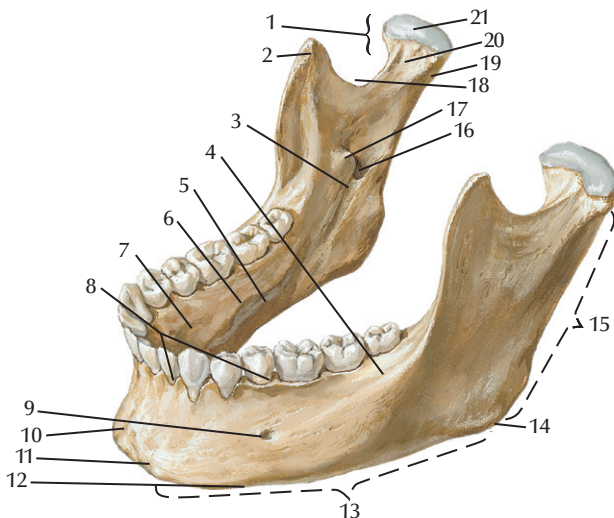
1. Arcade zygomatique.
2. Processus zygomatique de l'os temporal.
3. Processus temporal de l'os zygomatique.
4. Processus zygomatique de l'os maxillaire.
5. Os zygomatique.
6. Paroi inférieure de la cavité orbitaire.
7. Processus frontal de l'os zygomatique.
8. Processus zygomatique de l'os frontal.

## Mandibule – Vue supéro-latérale



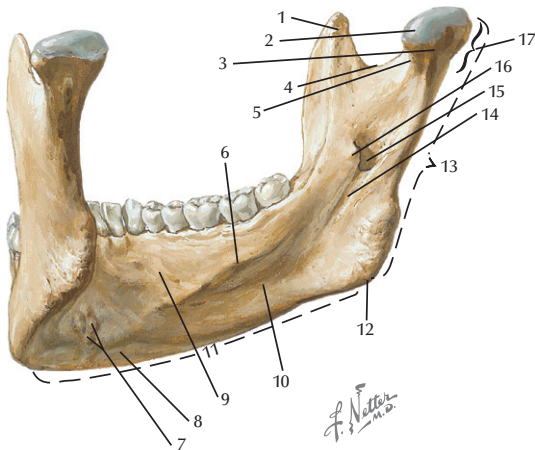
Netter illustration from [www.netterimages.com](http://www.netterimages.com)

© Elsevier Inc. All rights reserved.

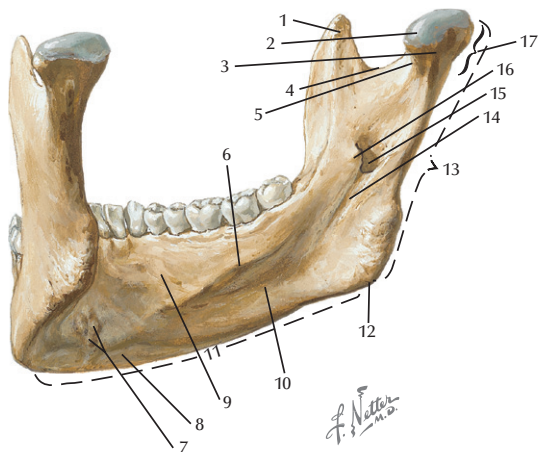


- |                                     |                               |
|-------------------------------------|-------------------------------|
| 1. Processus condyloire ou condyle. | 12. Base de la mandibule.     |
| 2. Processus coronoïde.             | 13. Corps mandibulaire.       |
| 3. Sillon mylo-hyoïdien.            | 14. Angle mandibulaire.       |
| 4. Ligne oblique.                   | 15. Branche mandibulaire.     |
| 5. Fosse submandibulaire.           | 16. Foramen mandibulaire.     |
| 6. Ligne mylo-hyoïdienne.           | 17. Lingula.                  |
| 7. Fosse sublinguale.               | 18. Incisure mandibulaire.    |
| 8. Septums interdentaires.          | 19. Col du condyle.           |
| 9. Foramen mentonnier.              | 20. Fossettes ptérygoïdienne. |
| 10. Protubérance mentonnaire.       | 21. Tête du condyle.          |
| 11. Tubercule mentonnier.           |                               |

## Mandibule – Vue postéro-médiale

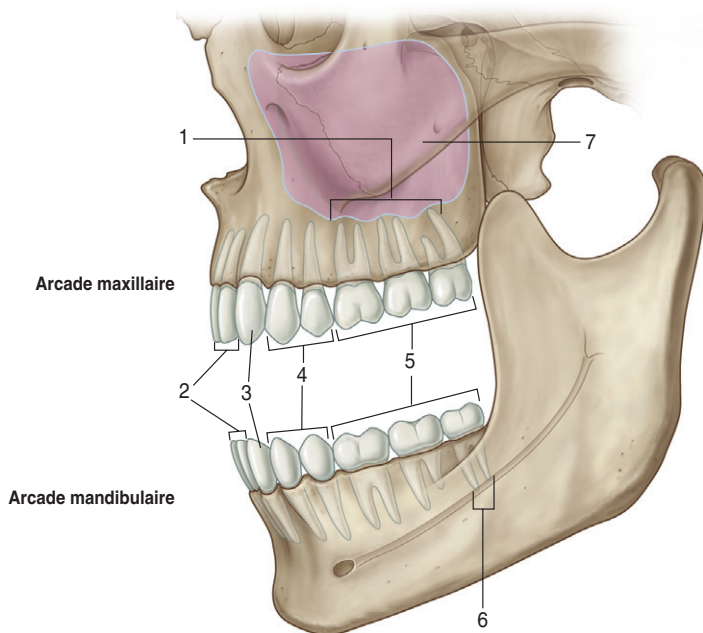


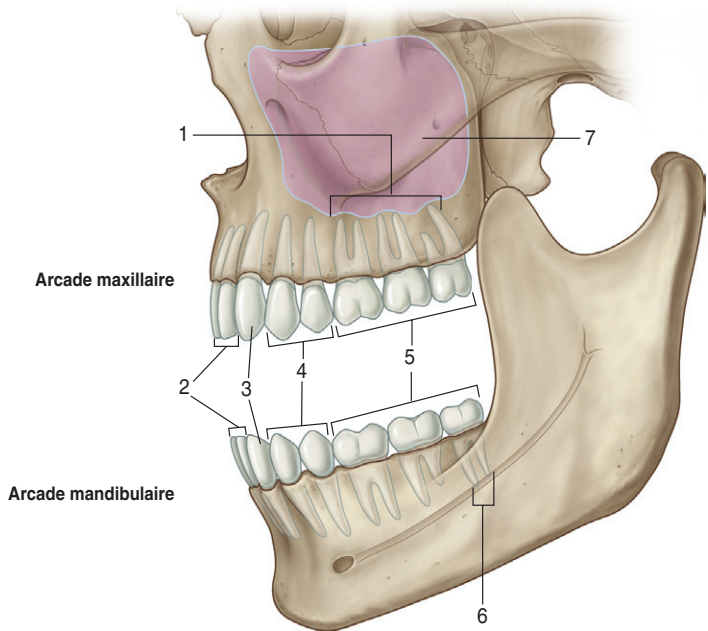
Netter illustration from [www.netterimages.com](http://www.netterimages.com)  
 © Elsevier Inc. All rights reserved.



- |                             |                                      |
|-----------------------------|--------------------------------------|
| 1. Processus coronoïde.     | 10. Fosse submandibulaire.           |
| 2. Tête du condyle.         | 11. Corps mandibulaire.              |
| 3. Col du condyle.          | 12. Angle mandibulaire.              |
| 4. Incisure mandibulaire.   | 13. Branche mandibulaire.            |
| 5. Fossette ptérygoïdienne. | 14. Sillon mylo-hyoïdien.            |
| 6. Ligne mylo-hyoïdienne.   | 15. Foramen mandibulaire.            |
| 7. Épines mentonnières.     | 16. Lingula.                         |
| 8. Fossette digastrique.    | 17. Processus condyloïde ou condyle. |
| 9. Fosse sublinguale.       |                                      |

## Rapport des dents avec le sinus maxillaire et le pédicule alvéolaire inférieur





1. Racines en rapport avec le sinus maxillaire.

2. Incisives.

3. Canines.

4. Prémolaires.

5. Molaires.

6. Proximité des racines avec le pédicule alvéolaire inférieur.

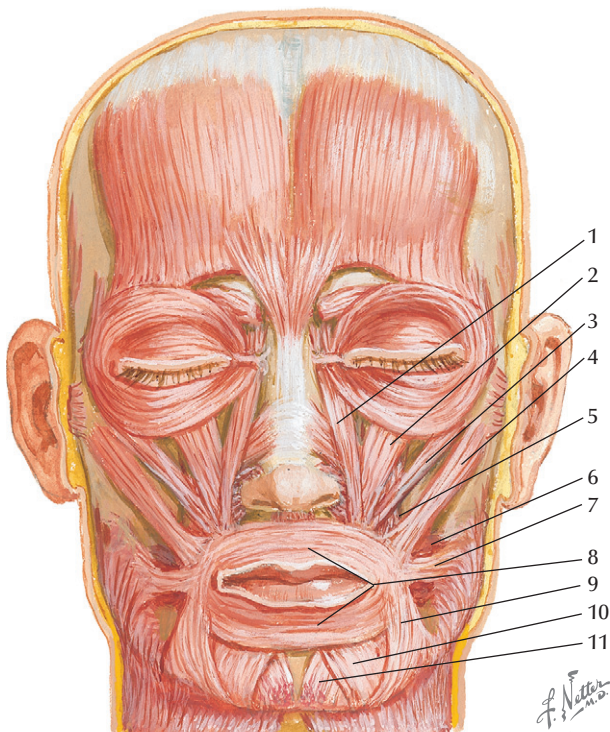
7. Sinus maxillaire.

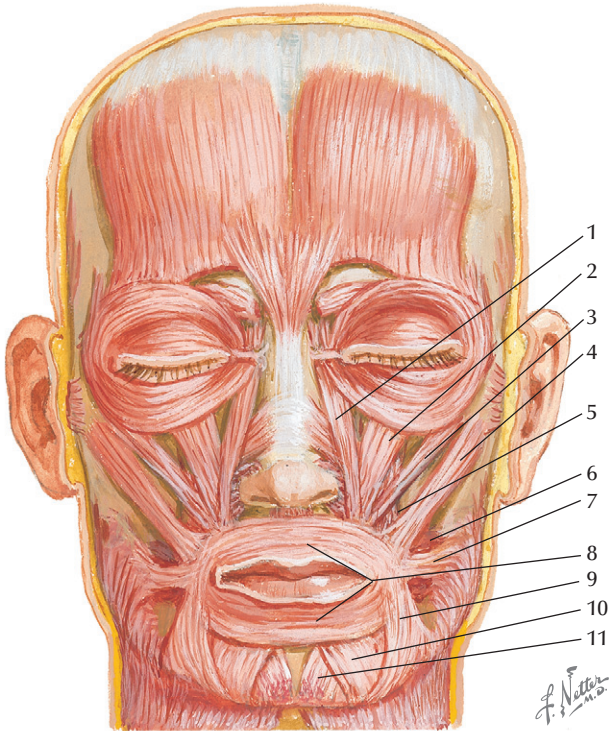


This page intentionally left blank

# MUSCLES

## Muscles peauciers



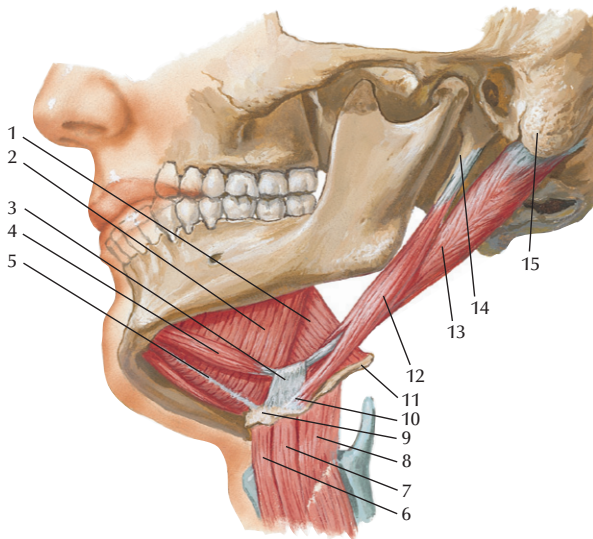


1. Muscle élévateur de la lèvre supérieure et de l'aile du nez.
2. Muscle élévateur de la lèvre supérieure.
3. Muscle petit zygomatique.
4. Muscle grand zygomatique.
5. Muscle élévateur de l'angle oral.

6. Muscle buccinateur.
7. Muscle risorius.
8. Muscle orbiculaire des lèvres.
9. Muscle abaisseur de l'angle oral.
10. Muscle abaisseur de la lèvre inférieure.
11. Muscle mentonnier.

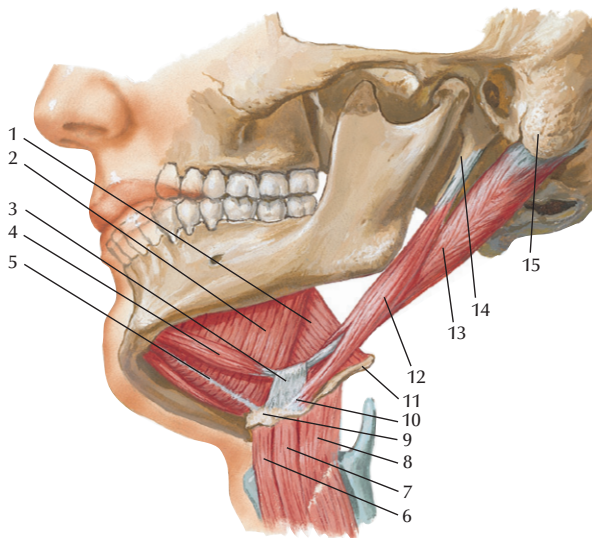
## Muscles supra- et infra-hyoïdiens

Vue latérale et légèrement inférieure



*F. Netter M.D.*

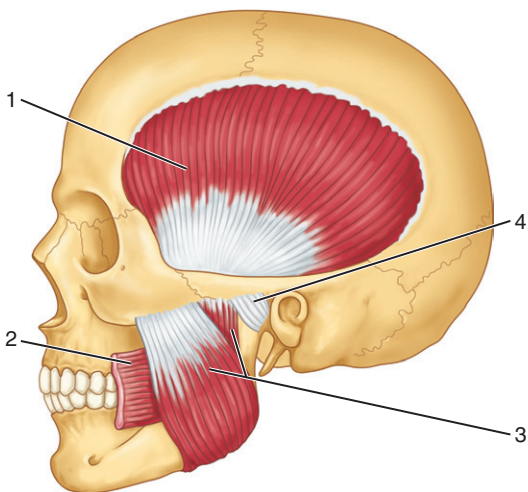
Vue latérale et légèrement inférieure

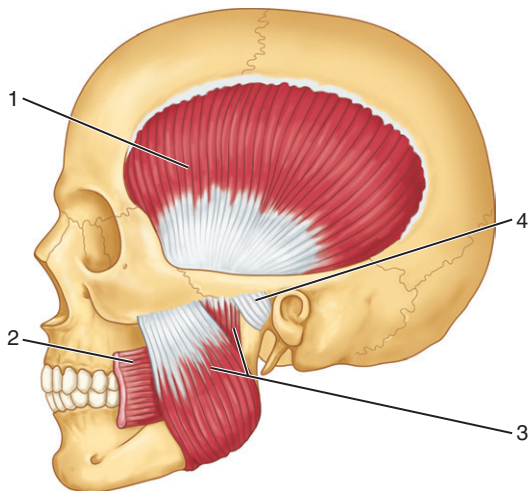


- |  |   |
|--|---|
| 1. Muscle hyo-glosse.  | 8. Muscle thyro-hyoïdien.                   |
| 2. Muscle mylo-hyoïdien.   | 9. Corps de l'os hyoïde.                    |
| 3. Poulie de réflexion pour le tendon intermédiaire du muscle digastrique. | 10. Petite corne de l'os hyoïde.            |
| 4. Muscle digastrique (ventre antérieur).                                  | 11. Grande corne de l'os hyoïde.            |
| 5. Raphé médian des muscles mylo-hyoïdiens.                                | 12. Muscle stylo-hyoïdien.                  |
| 6. Muscle sterno-hyoïdien.   | 13. Muscle digastrique (ventre postérieur). |
| 7. Muscle omo-hyoïdien.  | 14. Processus styloïde.                     |
|  | 15. Processus mastoïde.                     |

*F. Netter  
M.D.*

## Muscles masticateurs : muscles masséter et temporal

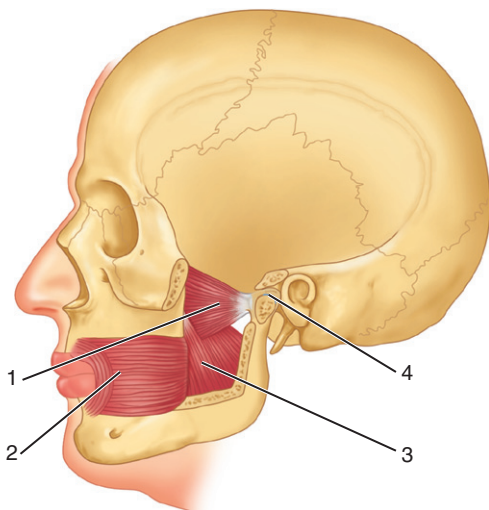


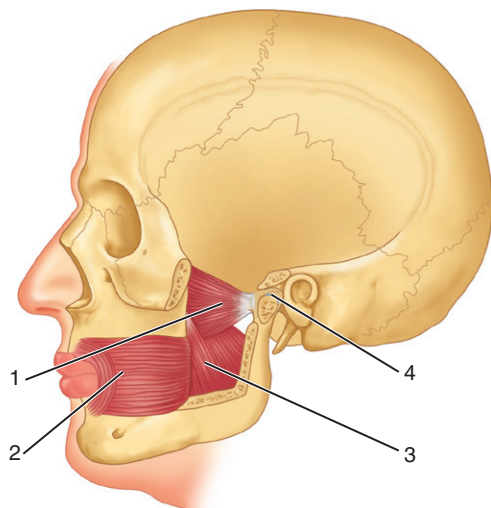


1. Muscle temporal.
2. Muscle buccinateur.
3. Muscle masséter.
4. Articulation temporo-mandibulaire.



## Muscles masticateurs : muscles ptérygoïdiens médial et latéral



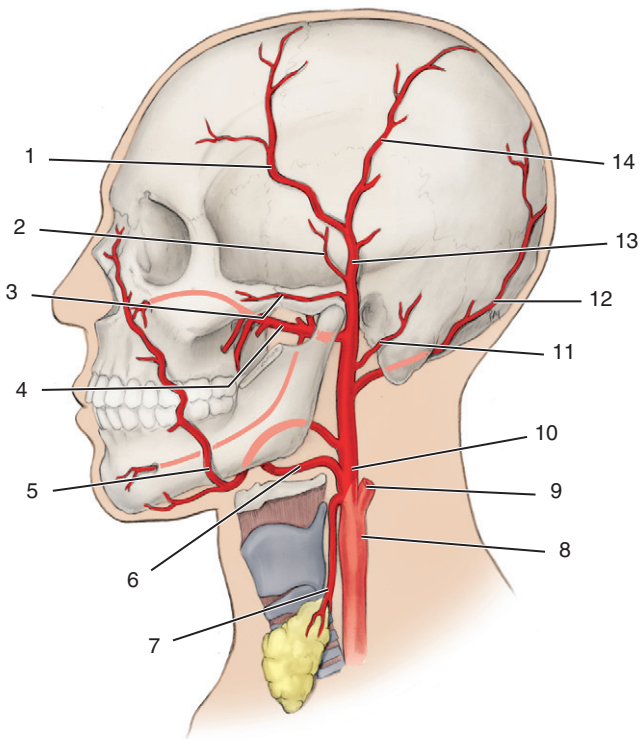


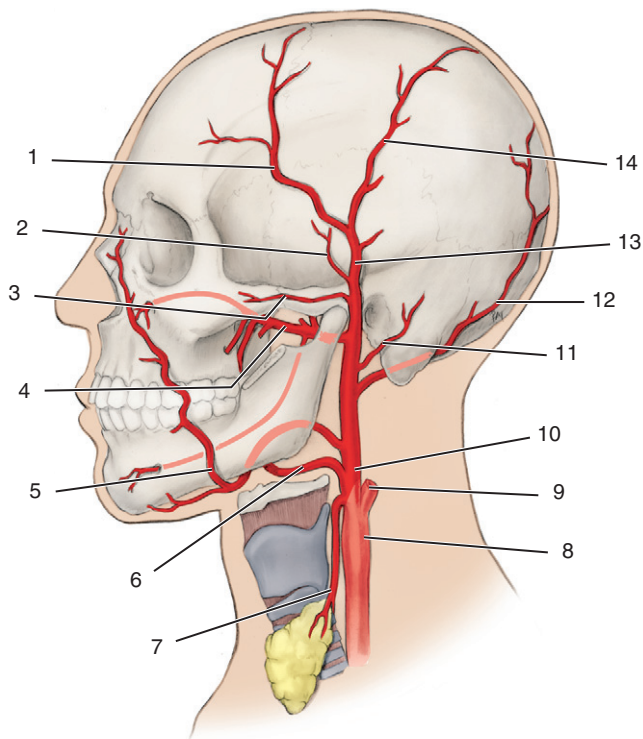
1. Muscle ptérygoïdien latéral.
2. Muscle buccinateur.
3. Muscle ptérygoïdien médial.
4. Articulation temporo-mandibulaire.

This page intentionally left blank

# VASCULARISATION

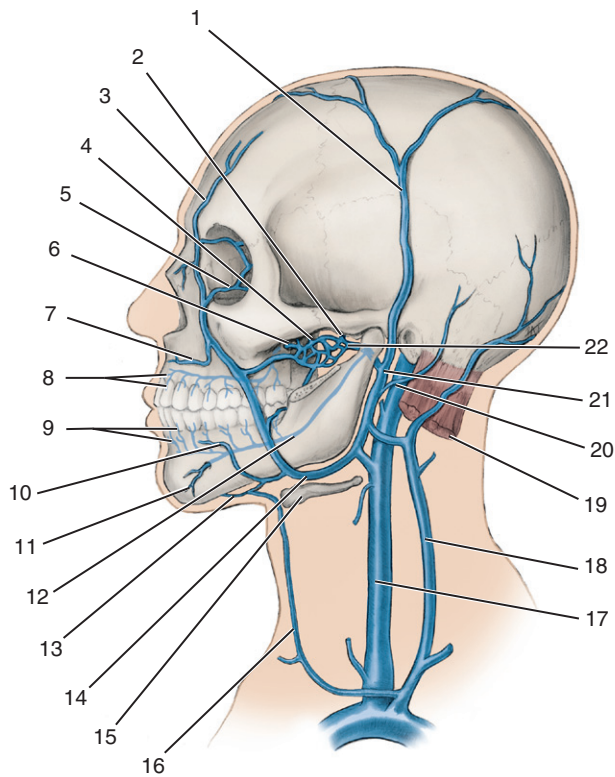
## L'artère carotide externe et ses branches





- |  |  |
|--|--|
| 1. Branche frontale de l'artère temporale superficielle. | 8. Artère carotide commune.                                |
| 2. Artère temporale moyenne.                             | 9. Artère carotide interne.                                |
| 3. Artère transverse de la face.                         | 10. Artère carotide externe.                               |
| 4. Artère maxillaire.                                    | 11. Artère auriculaire postérieure.                        |
| 5. Artère faciale.                                       | 12. Artère occipitale.                                     |
| 6. Artère linguale.                                      | 13. Artère temporale superficielle.                        |
| 7. Artère thyroïdienne supérieure.                       | 14. Branche pariétale de l'artère temporale superficielle. |

## Veines de la tête et du cou



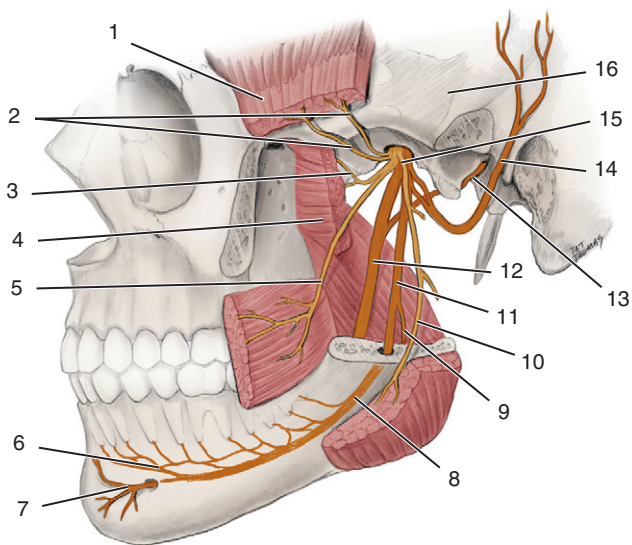
1. Veine temporale superficielle.
2. Veine méningée moyenne.
3. Veine supra-orbitaire.
4. Plexus ptérygoïdien.
5. Veine ophtalmique.
6. Veine alvéolaire supéro-postérieure.
7. Veine labiale supérieure.
8. Branches dentaires de la veine alvéolaire supéro-postérieure.
9. Branches dentaires de la veine alvéolaire inférieure.
10. Veine labiale inférieure.
11. Veine mentonnière.
12. Veine alvéolaire inférieure.
13. Veine submentale.
14. Veine faciale.
15. Os hyoïde.
16. Veine jugulaire antérieure.
17. Veine jugulaire interne.
18. Veine jugulaire externe.
19. Muscle sterno-cléido-mastoïdien.
20. Veine auriculaire postérieure.
21. Veine rétro-mandibulaire.
22. Veine maxillaire.

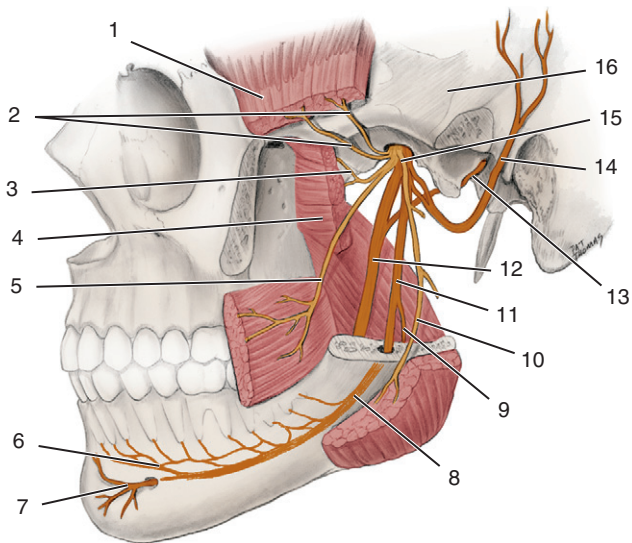


This page intentionally left blank

# INNERVATION

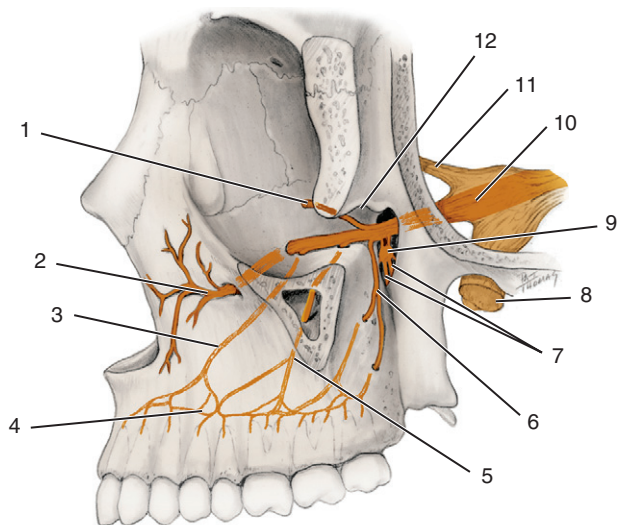
## Nerf mandibulaire

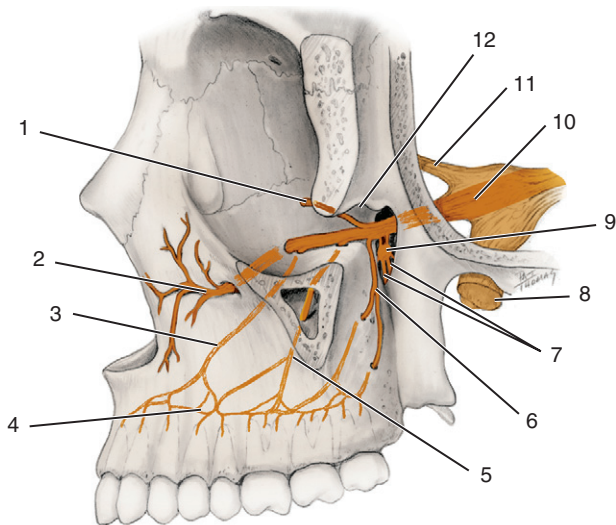




- |  |                                       |
|--|---------------------------------------|
| 1. Muscle temporal.                                  | 10. Nerf massétérique.                |
| 2. Nerfs temporaux profonds antérieur et postérieur. | 11. Nerf alvéolaire inférieur.        |
| 3. Nerf ptérygoïdien latéral.                        | 12. Nerf lingual.                     |
| 4. Muscle ptérygoïdien latéral.                      | 13. Corde du tympan.                  |
| 5. Nerf buccal.                                      | 14. Nerf auriculo-temporal.           |
| 6. Nerf incisif.                                     | 15. Nerf mandibulaire.                |
| 7. Nerf mentonnier.                                  | 16. Situation du ganglion trigéminal. |
| 8. Nerf alvéolaire inférieur.                        |                                       |
| 9. Nerf mylo-hyoïdien.                               |                                       |

## Nerf maxillaire





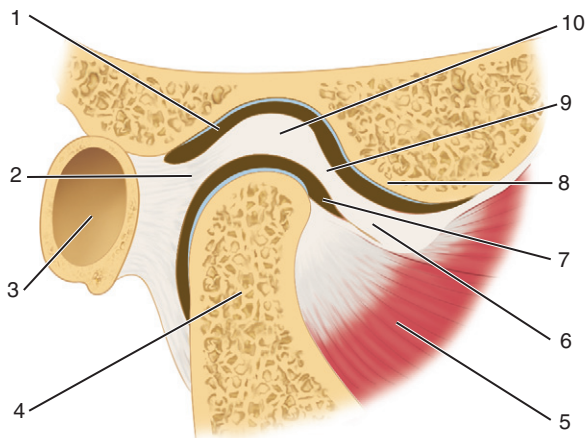
1. Nerf zygomatique.
2. Nerf infra-orbitaire.
3. Nerf alvéolaire supéro-antérieur.
4. Branches dentaires.
5. Nerf alvéolaire supéro-moyen.
6. Nerf alvéolaire supéro-postérieur.
7. Nerfs petit et grand palatins.
8. Nerf mandibulaire.
9. Ganglion ptérygo-palatin.
10. Nerf maxillaire.
11. Nerf ophtalmique.
12. Fissure orbitaire inférieure.

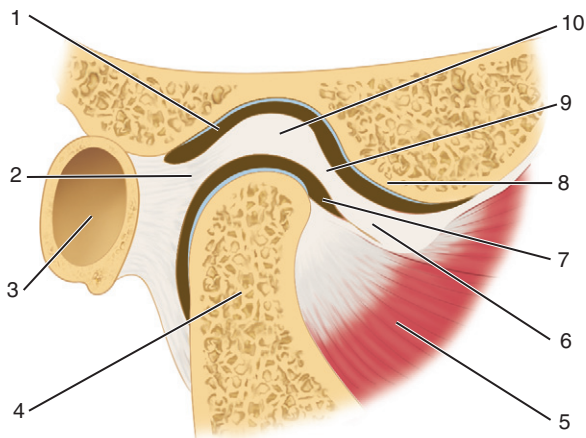
This page intentionally left blank

# ARTICULATION TEMPORO-MANDIBULAIRE



## Articulation temporo-mandibulaire – Coupe sagittale



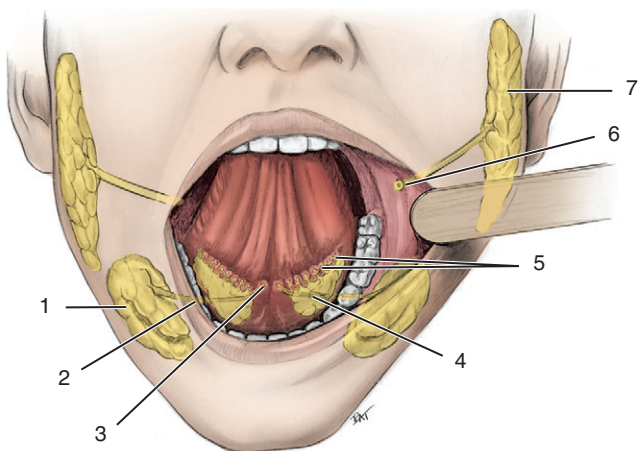


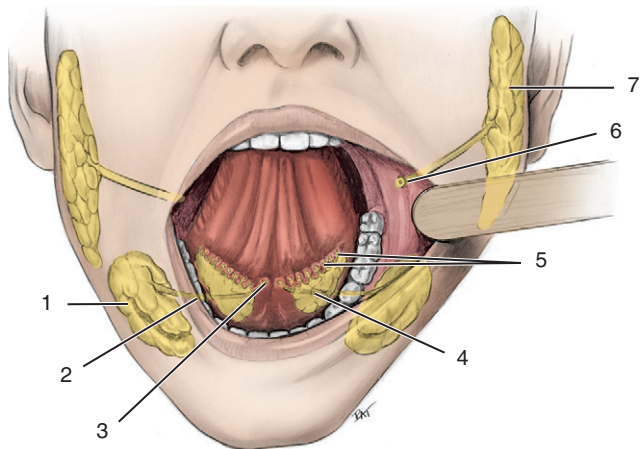
1. Compartiment supérieur.
2. Zone bilaminaire.
3. Méat acoustique externe.
4. Condyle mandibulaire.
5. Muscle ptérygoïdien latéral.
6. Bande cartilagineuse antérieure du disque.
7. Compartiment inférieur.
8. Condyle temporal.
9. Lamme fibreuse intermédiaire du disque.
10. Bande cartilagineuse postérieure du disque.

This page intentionally left blank

# GLANDES SALIVAIRES

## Glandes salivaires





1. Glande submandibulaire.
2. Conduit submandibulaire.
3. Caroncule sublinguale.
4. Glande sublinguale.
5. Conduits sublinguaux.
6. Orifice de sortie du conduit parotidien.
7. Glande parotide.

This page intentionally left blank

This page intentionally left blank



471527 – (I) – (1,55) – CMM115

Elsevier Masson S.A.S - 62, rue Camille-Desmoulins,  
92442 Issy-les-Moulineaux Cedex  
Dépôt légal : mai 2012

Composition : SPI

*Imprimé en Italie par Printer Trento*